

УДК 57.044:[612.35+612.128+616.34-006]

ВПЛИВ ПОХІДНИХ ДИГІДРОПІРОЛУ ТА МАЛЕЇМІДУ НА СТАН ПЕЧІНКИ І ТОВСТОЇ КИШКИ ЩУРІВ У НОРМІ ТА В УМОВАХ ІНДУКОВАНОГО ДИМЕТИЛГІДРАЗИНОМ КОЛОРЕКТАЛЬНОГО РАКУ

Г. М. КУЗНЕЦОВА, О. В. ЛИНЧАК, М. О. ДАНИЛОВ,
І. П. КОТЛЯР, В. К. РИБАЛЬЧЕНКО

Київський національний університет імені Тараса Шевченка, Україна;
e-mail: gala_kuznetsova@rambler.ru

Встановлено, що похідні дигідропіролу – 5-аміно-4-(1,3-бензотіазол-2-іл)-1-(3-метоксифеніл)-1,2-дигідро-3Н-пірол-3-он (ДІ) та малеїмиду – 1-(4-СІ-бензил)-3-СІ-4-(СF₃-феніламіно)-1Н-пірол-2,5-діон (МІ-1), яким притаманна цитостатична активність, не пошкоджують товсту кишку та печінку щурів під час тривалого введення, про що свідчать дані мікроскопічних досліджень та активності трансаміназ, лужної фосфатази і лактатдегідрогенази. Показано, що ДІ та МІ-1 виявляють протипухлинну активність *in vivo* у разі індукованого 1,2-диметилгідразинном (ДМГ) раку товстої кишки щурів, зменшуючи загальну площу пухлинного ураження на 46–60%. ДІ та МІ-1 за розвитку колоректального раку частково запобігають ушкодженню товстої кишки та печінки, спричиненому канцерогеном, а також знижують рівень окисних модифікацій ДНК, про що свідчить зниження рівня 8-гідроксидезоксигуанозину в сечі. Ефекти обох сполук є схожими, проте МІ-1 є менш токсичним, виявляє вищу протипухлинну активність та кращі протекторні властивості у разі розвитку ДМГ-індукованого колоректального раку.

Ключові слова: канцерогенез, трансамінази, окисні модифікації ДНК, похідні дигідропіролу і малеїмиду, товста кишка, печінка.

Онкологічні захворювання є однією з головних проблем сучасної медицини, яка, незважаючи на значні досягнення, все ще далека від її вирішення. Поширеним методом лікування злоякісних пухлин є хіміотерапія, яка, однак, не позбавлена суттєвих недоліків. Так, препарати, які застосовують сьогодні в медичній практиці, характеризуються високою частотою побічних ефектів відносно інтактних інтенсивно проліферуючих тканин, що часто є визначальним під час вибору протипухлинної терапії та значною мірою впливає на її ефективність [1, 2].

Останнім часом ведуться пошуки інгібіторів проліферативної активності, дія яких специфічно спрямована на малігнізовані клітини, тобто є таргетною. Як сполуки з такою дією привертають до себе увагу інгібітори протеїнкіназ [3], що характеризуються високою протипухлинною активністю і значно меншою, порівняно з класичними хіміотерапевтичними препаратами, токсичністю [4, 5].

Найпоширенішими (і клінічно апробованими) на сьогодні є інгібітори рецепторів із тирозинкіназною активністю (РТК). Це

моноклональні антитіла до таких рецепторів, як EGFR, VEGFR, PDGFR (авастин, трастузумаб, цетуксимаб) [6], а також низькомолекулярні синтетичні речовини – конкурентні зворотні інгібітори АТР-зв'язувального сайту РТК (гефітініб, сунітініб, тарцева) [5].

Низькомолекулярні інгібітори РТК є перспективними завдяки таким властивостям, як помірна специфічність (мультитаргетні препарати), що зумовлює широкий спектр злоякісних «мішеней» [7], а також зручність у застосуванні (можливість перорального введення) [5]. Але та незначна кількість препаратів, які на сьогодні є апробованими [8, 9], мають низку недоліків, серед яких індивідуальна гіперчутливість, виникнення резистентності через мутації генів рецепторів-мішеней як наслідок високої молекулярної специфічності препарату, органоспецифічна токсичність, зумовлена функціонуванням рецептора, що блокується [5, 8, 10].

У зв'язку з тим, що низькомолекулярні інгібітори протеїнкіназ мають високий терапевтичний потенціал, а наявні препарати зазначеного класу не задовольняють потреби сучасної онкології, подальші пошуки і розроб-

ки в цьому напрямі залишаються актуальними.

Перспективними сполуками в цьому плані є похідні дигідропіролу та малеїміду, які, завдяки просторовій структурі молекул, можуть взаємодіяти з АТР-зв'язувальним центром протеїнкінази і ефективно їх блокувати [11]. Науково-виробничим хіміко-біологічним центром Київського національного університету імені Тараса Шевченка було синтезовано похідні дигідропіролу (ДІ, 5-аміно-4-(1,3-бензотіазол-2-іл)-1-(3-метоксифеніл)-1,2-дигідро-3Н-пірол-3-он) і малеїміду (МІ-1, 1-(4-СІ-бензил)-3-СІ-4-(CF₃-феніламіно)-1Н-пірол-2,5-діон) (рис. 1), що виявили виражену антипроліферативну активність на культурах трансформованих і ракових клітин, зокрема на лініях НСТ-15 та СОЛО-205 (колоректальний рак), НЕК297, МСF-7 [11, 12]. Тому для вивчення активності зазначених сполук *in vivo* було обрано модель індукованого 1,2-диметилгідразином (ДМГ) раку товстої кишки щурів, що є адекватною моделлю колоректального раку людини [13].

Важливим критерієм для розробки протипухлинного лікарського засобу на основі діючої речовини є, поряд з її ефективністю, відсутність негативного впливу на стан організму в разі тривалого застосування [14]. Органи шлунково-кишкового тракту першими зазнають впливу лікарських препаратів під час перорального застосування, і саме з боку травної системи спостерігається більшість

побічних ефектів протипухлинної терапії. Це пов'язано з підвищеною чутливістю епітелію шлунково-кишкового тракту до дії цитостатиків через його високу проліферативну активність [2], а також із вразливістю печінки, яка першою вступає в процеси детоксикації ксенобіотиків [15]. Високочутливими показниками стану печінки є активність аланін-амінотрансферази (АлАТ; 2.6.1.2), аспартат-амінотрансферази (АсАТ; 2.6.1.1), лужної фосфатази (ЛФ; 3.1.3.1) та лактатдегідрогенази (ЛДГ; 1.1.1.27) у сироватці крові [15].

Багато патологічних процесів, у тому числі запалення, ішемічна хвороба, хвороба Альцгеймера, діабет 2-го типу, канцерогенез [16–20] характеризуються збільшенням продукції активних форм кисню. Вільнорадикальне окислення зумовлює пошкодження біомакромолекул, зокрема нуклеїнових кислот, основними продуктами окислення яких є 8-гідроксидезоксигуанозин (окислений 2'-гуанін, 8-охоG), формамідопіримідини, 5-гідроксиурацил [21], що може призводити до загибелі клітин шляхом апоптозу чи некрозу або до злоякісного переродження [22, 23]. Зростання рівня 8-охоG у біологічних рідинах і, передусім, у сечі часто є показником наявності та прогресування згаданих патологічних процесів [18, 20, 24]. Визначення цього біохімічного маркера дозволяє оцінити перебіг пухлинного процесу та ефективність протипухлинної терапії [23], а також генотоксичність протипухлин-

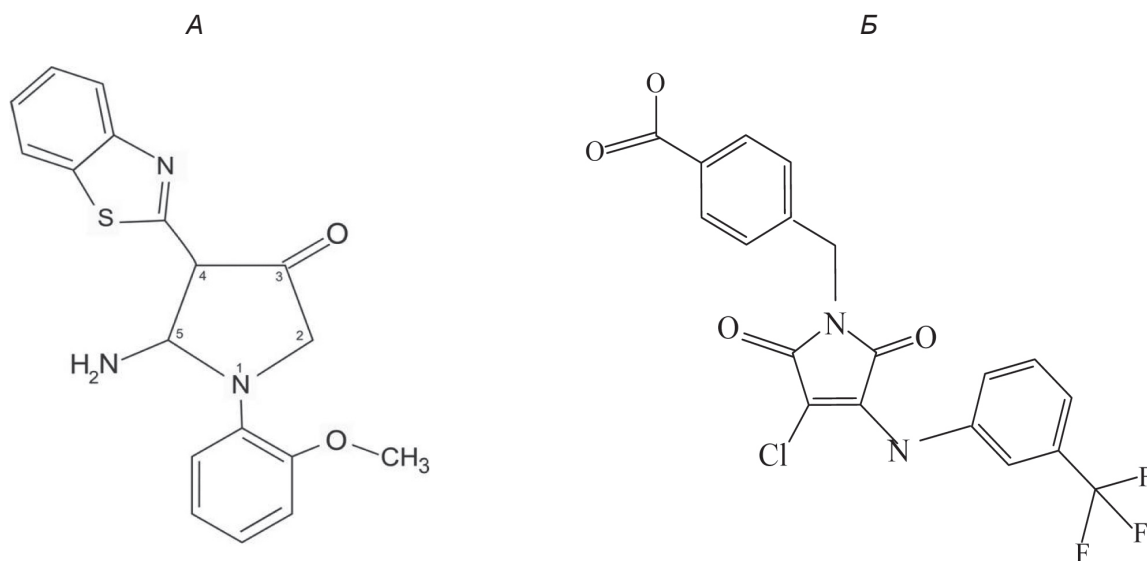


Рис. 1. А – похідне дигідропіролу – 5-аміно-4-(1,3-бензотіазол-2-іл)-1-(3-метоксифеніл)-1,2-дигідро-3Н-пірол-3-он (ДІ). Б – похідне малеїміду – 1-(4-СІ-бензил)-3-СІ-4-(CF₃-феніламіно)-1Н-пірол-2,5-діон (МІ-1)

них препаратів і загальний стан організму під час проведення терапії та після її закінчення [16, 25] – високий рівень 8-охоG свідчить про інтенсивне вільнорадикальне пошкодження ДНК і відповідно генетичну нестабільність [26], про пошкодження РНК та порушення протеїнового синтезу [16] і є несприятливим прогностичним чинником.

Метою роботи було оцінити вплив сполук Д1 і МІ-1 [11] на слизову оболонку товстої кишки та печінки щурів у нормі та в умовах індукованого канцерогеном раку товстої кишки щурів, а також дослідити протипухлинну активність наведених вище сполук на цій моделі.

Матеріали і методи

Дослідження проводили на 90 білих безпородних щурах-самцях із початковою масою тіла 120–130 г, яких утримували в стандартних умовах віварію. Всі роботи було проведено відповідно до принципів біоетики, законодавчих норм та положень «Європейської конвенції про захист хребетних тварин, що використовуються для дослідних та наукових цілей» (Страсбург, 1986) і «Загальних етичних принципів експериментів на тваринах», ухвалених Першим національним конгресом з біоетики (Київ, 2001).

Для вивчення впливу Д1 та МІ-1 на інтактні тканини здорових тварин зазначені сполуки вводили *per os* щоденно протягом 7 та 27 тижнів у дозах, що за умов повного всмоктування створюють концентрацію діючих речовин у крові 10^{-4} моль/л (близько 2,3 мг/кг маси тіла для Д1 та 2,7 мг/кг маси тіла для МІ-1), розчиненими в соняшниковій олії, що містить 15% ДМСО (всього 0,1 мл).

Для дослідження дії Д1 та МІ-1 в умовах канцерогенезу ці сполуки вводили як наведено вище протягом 27 тижнів. Пухлини індукували за методикою [13, 27]: розчинений у фізіологічному розчині (0,9%-й NaCl) з нейтральним рН (всього 0,1 мл) 1,2-диметилгідразин (ДМГ) – специфічний колоректальний канцероген – вводили підшкірно в область карка щотижнево протягом перших 20 тижнів експерименту в дозі 20 мг/кг маси тіла. Введення досліджуваних цитостатичних сполук розпочинали одночасно із введенням ДМГ. Контрольні тварини одержували відповідні розчинники в еквівалентних об'ємах тими самими способами протягом таких самих термінів.

Через 1 добу після останнього введення тварин декапітували під інгаляційним ефірним

наркозом. Для оцінки протипухлинної активності Д1 та МІ-1 товсту кишку видаляли, розтинали за лінією прикріплення очеревини на всій її довжині, промивали у фізіологічному розчині і аналізували внутрішню поверхню слизової оболонки. Вимірювали площу кожної пухлини та підраховували загальну площу пухлинного ураження.

Для гістологічних досліджень брали сегменти товстої кишки (ободова кишка) і фрагменти печінки, фіксовані у 10%-му нейтральному сольовому формаліні і в суміші Буена відповідно. Виготовляли парафінові зрізи та забарвлювали гематоксиліном, еозином та оранжем за стандартною методикою [28]. Препарати аналізували за допомогою світлооптичного мікроскопу Olympus BX-41 (Olympus Europe GmbH, Японія). Кольорові мікрофотографії робили цифровою фотокамерою Olympus C-5050 Zoom (Olympus Europe GmbH, Японія). Оцінювали загальний стан слизової оболонки ободової кишки, а також центрлобулярної та перипортальної зон печінкової часточки, підраховували мітотичний індекс клітин у криптах. Морфометричні дослідження проводили за допомогою програми WCIF ImageJ.

Одразу після знеживлення з пахової вени тварин збирали кров, залишали на 20 хв для утворення згустку, після чого центрифугували 5 хв при 1000 g на центрифугу ОПН-8. У сироватці визначали активність ензимів АлАТ, АсАТ, ЛФ та ЛДГ за допомогою стандартних тест-наборів реактивів (Реагент, Україна), які виражали у нмоль 4-нітрофенолу/хв на 1 мг протеїну (ЛФ) або нмоль пірувату натрію/хв на 1 мг протеїну. Коефіцієнт де Рітца вираховували як співвідношення АсАТ/АлАТ [29].

У добовій сечі щурів визначали 8-охоG. Тварин відсаджували на 1 добу в камери для збору сечі і утримували на стандартній дієті з вільним доступом до води. Зібрану сечу фільтрували, вимірювали добовий об'єм. Із визначеної аліквоти сечі (1 мл) екстрагували 8-охоG шляхом її фільтрації через картридж з наповнювачем DSC-18 (Cayman Chemical Company, США) з наступним відмиванням метанолом. Кількість 8-охоG визначали спектрофотометрично і розраховували швидкість його накопичення в сечі в нмоль/доба-кг маси тіла [23, 27].

Обробку експериментальних даних проводили методами варіаційної статистики [30]: міжгрупові порівняння – методом однофакторного дисперсійного аналізу (ANOVA) з використанням для апостеріорних множинних порівнянь F-критерій Фішера, а також

за допомогою U-тесту Манна–Уїтні. Різниця між середніми значеннями показників, що порівнювались, вважалась вірогідною при $P \leq 0,05$.

Результати та обговорення

Вплив Д1 та МІ-1 на кишечник та печінку інтактних тварин. У щурів контрольних груп слизова оболонка товстої кишки та печінка мають типову гістологічну структуру без ознак патологічних процесів (рис. 2, А, а) [15, 29].

Похідні дигідропіролу та малеїміду за введення інтактним тваринам протягом 7 тижнів спричинюють незначну інфільтрацію лімфоцитами строми слизової оболонки товстої кишки, не пошкоджують її епітеліальний шар, проте по-різному впливають на його морфо-функціональний стан (табл. 1). Так, зміни, спричинені Д1, свідчать про посилення функціональної активності колоноцитів [31], тоді як за дії МІ-1 спостерігаються ознаки пригнічення їхньої функціональної активності та сповільнення процесів оновлення епітеліального шару, а також посилення слизоутворення як захисної реакції. У печінці тварин за впливу досліджуваних сполук спостерігаються незначні морфологічні зміни судин, які є вираженішими за дії Д1. Зміни гепатоцитів за дії обох сполук свідчать про посилення синтетичної функції печінки, активізацію процесів детоксикації (табл. 2).

У разі введення Д1 та МІ-1 протягом 27 тижнів (табл. 1) зміни мікроваскулярної структури у стромі слизової оболонки товстої кишки подібні до таких за дії цих сполук протягом 7 тижнів. Обидві сполуки зумовлюють пригнічення проліферативної активності епітелію без зміни показників його функціональної активності. Гістологічна структура печінки зазнає менших змін за їх дії впродовж 27 тижнів порівняно з дією обох сполук протягом 7 тижнів, що свідчить про адаптацію цього органу та відновлення його структури у разі збільшення тривалості дії обох речовин.

За впливу як Д1, так і МІ-1 протягом обох термінів спостерігається зниження активності АлАТ (рис. 3), що підтверджує дані морфологічного аналізу щодо певного функціонального навантаження печінки, пов'язаного з процесами детоксикації ксенобіотика [15, 29, 32]. Вірогідних змін активності ЛФ, АсАТ, ЛДГ (рис. 4–6) у сироватці крові за дії досліджуваних сполук не зареєстровано, що свідчить про відсутність вираженої їх гепатотоксичності.

У разі введення Д1 та МІ-1 протягом 7 і 27 тижнів рівень 8-охоG зростає незначно (в 1,4–1,7 раза) (рис. 7) порівняно з ефектами традиційних протипухлинних препаратів (5-фторурацил, похідні платини, доксорубіцин та ін.), цитотоксична дія яких спричинює

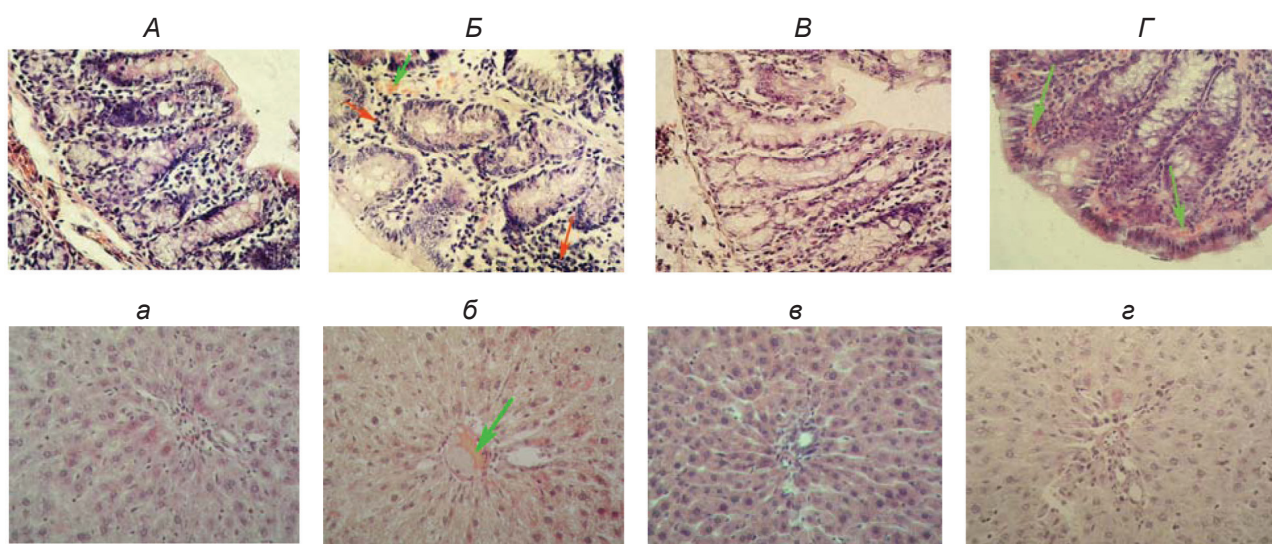


Рис. 2. Мікрофотографії зрізів слизової оболонки ободової кишки (А–Г) та перипортальної зони печінки (а–г) щурів, що зазнали дії Д1 (2,3 мг/кг) та МІ-1 (2,7 мг/кг) протягом 27 тижнів в умовах ДМГ-індукованого колоректального раку. А, а – Контроль; Б, б – ДМГ; В, в – ДМГ+Д1; Г, г – ДМГ+МІ-1. Забарвлення гематоксилін-еозин-оранжем, збільшення $\times 400$. Червоні стрілки – лімфоїдна інфільтрація, зелені – розширення кровоносних капілярів

Таблиця 1. Стан слизової оболонки ободової кишки інтактних щурів та щурів із хімічноіндукованим колоректальним раком після дії Д1 (2,3 мг/кг) та МІ-1 (2,7 мг/кг)

Серія досліджу	Товщина слизової оболонки, мкм	Висота колоноцитів, мкм	Площа поперечного перетину, мкм ²		Мітотичний індекс, %
			Ядра колоноцитів	Келихоподібні клітини	
Контроль, 7 тижнів	367,6 ± 17,6	22,3 ± 0,9	30,6 ± 1,4	108,1 ± 5,8	3,71 ± 0,28
Д1, 7 тижнів	406,1 ± 10,4*	24,7 ± 0,7*	36,6 ± 1,8*	101,0 ± 4,9	3,58 ± 0,25
МІ-1, 7 тижнів	359,7 ± 17,1	17,3 ± 0,4*	26,6 ± 1,2*	126,0 ± 4,2*	1,76 ± 0,21*
Контроль, 27 тижнів	275,4 ± 11,4	21,3 ± 0,3	20,8 ± 0,4	146,1 ± 9,0	4,05 ± 0,32
Д1, 27 тижнів	244,6 ± 13,5*	20,3 ± 0,8	21,5 ± 1,2	152,1 ± 7,2	2,96 ± 0,23*
МІ-1, 27 тижнів	299,9 ± 12,0*	21,1 ± 0,5	23,2 ± 0,6	145,0 ± 3,4	2,18 ± 0,22*
ДМГ	312,9 ± 13,4*	26,4 ± 0,4*	25,6 ± 0,7*	154,8 ± 4,9	4,22 ± 0,28
ДМГ+Д1, 27 тижнів	301,5 ± 14,2	22,4 ± 0,9 [#]	21,8 ± 1,0 [#]	157,1 ± 8,2	2,27 ± 0,25* [#]
ДМГ+МІ-1, 27 тижнів	306,9 ± 15,1	21,7 ± 0,6 [#]	20,6 ± 0,9 [#]	146,4 ± 12,1	1,62 ± 0,30* [#]

Тут і в табл. 2 * $P \leq 0,05$ порівняно з відповідним контролем; [#] $P \leq 0,05$ порівняно з групою ДМГ

Таблиця 2. Стан печінки інтактних щурів та щурів із хімічноіндукованим колоректальним раком після дії Д1 (2,3 мг/кг) та МІ-1 (2,7 мг/кг)

Серія досліджу	Площа поперечного перетину, мкм ²			
	Центрлобулярна зона		Перипортальна зона	
	Гепатоцити	Ядра гепатоцитів	Гепатоцити	Ядра гепатоцитів
Контроль, 7 тижнів	265,7 ± 10,7	38,2 ± 3,8	277,0 ± 8,7	38,1 ± 1,6
Д1, 7 тижнів	296,5 ± 14,4*	40,4 ± 3,2	324,1 ± 11,1*	36,3 ± 1,8
МІ-1, 7 тижнів	313,0 ± 10,0*	42,4 ± 2,1	309,3 ± 7,1*	41,3 ± 1,5
Контроль, 27 тижнів	310,1 ± 25,7	48,7 ± 3,0	299,1 ± 21,8	47,9 ± 2,0
Д1, 27 тижнів	334,1 ± 15,7*	52,4 ± 2,1	325,3 ± 12,5*	46,3 ± 1,1
МІ-1, 27 тижнів	320,3 ± 16,8	51,2 ± 1,0	311,1 ± 10,0	49,9 ± 0,9
ДМГ	356,9 ± 14,3*	58,4 ± 1,6*	364,5 ± 10,6*	53,8 ± 1,3*
ДМГ+Д1, 27 тижнів	342,9 ± 12,8*	56,4 ± 1,2*	344,5 ± 12,1*	52,1 ± 1,3*
ДМГ+МІ-1, 27 тижнів	325,1 ± 9,1 [#]	54,0 ± 1,1* [#]	294,6 ± 5,7 [#]	50,1 ± 1,1 [#]

індукцію потужного вільнорадикального окислення нуклеїнових кислот [16, 22, 33]. Відсутність виражених прооксидантних властивостей Д1 та МІ-1 може свідчити про низьку ймовірність їх побічних ефектів, пов'язаних із вільнорадикальним окисленням біополімерів [25, 33].

Противухлинна активність Д1 та МІ-1 за ДМГ-індукованого канцерогенезу товстої кишки.

У разі введення ДМГ у щурів виникають пухлини, головним чином, у низхідному відділі ободової кишки, переважно з екзофітним типом росту, що узгоджується з даними літератури [34]. Д1 та МІ-1 у групі щурів з індукованими пухлинами під час застосування протягом 27 тижнів виявляють протипухлинну активність, зменшуючи загальну площу пухлинного ураження на 46 та 60% відповідно (рис. 8), що

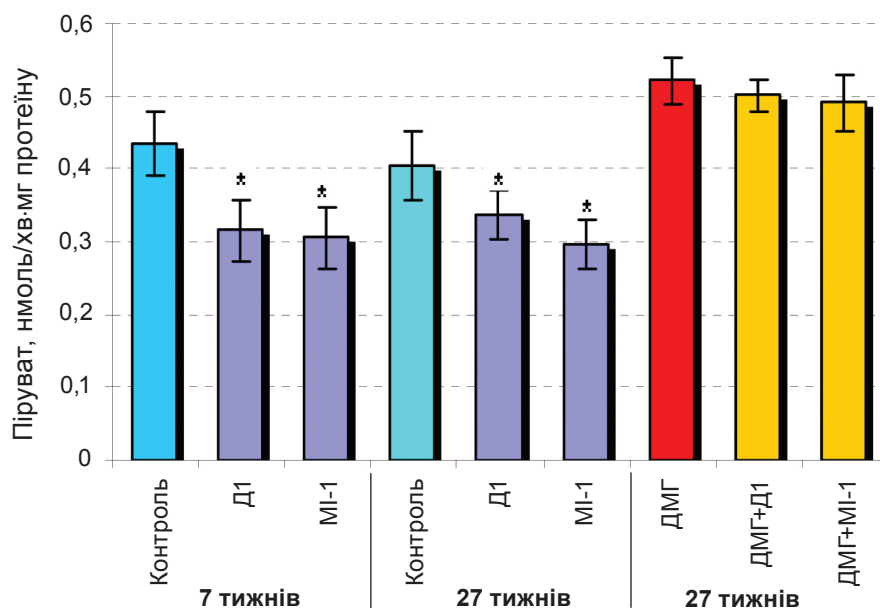


Рис. 3. Активність аланінамінотрансферази в сироватці крові щурів за окремої дії Д1 і МІ-1 та на тлі дії ДМГ (* $P \leq 0,05$ порівняно з контролем)

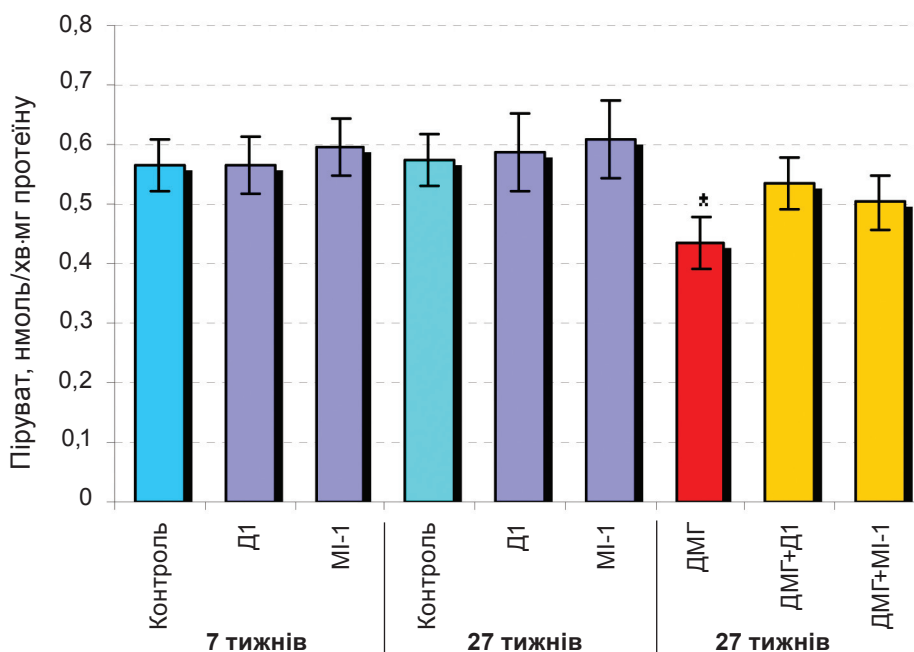


Рис. 4. Активність аспаратамінотрансферази у сироватці крові щурів за окремої дії Д1 і МІ-1 та на тлі дії ДМГ (* $P \leq 0,05$ порівняно з контролем)

задовольняє вимогам щодо ефективності досліджуваної сполуки як потенційного протиракowego препарату на стадії доклінічних досліджень [35].

У тварин, які зазнавали впливу ДМГ, у сечі спостерігається значне (у 5 разів) зростання рівня 8-охоG (рис. 7), що свідчить про

інтенсифікацію вільнорадикального окислення ДНК і узгоджується з даними літератури [26, 36, 37]. Д1 та МІ-1, діючи на тлі ДМГ, дещо запобігають окисному пошкодженню ДНК, знижуючи швидкість накопичення 8-охоG на 21 і 50% відповідно (рис. 7), що може свідчити про антиоксидантні властивості цих сполук як

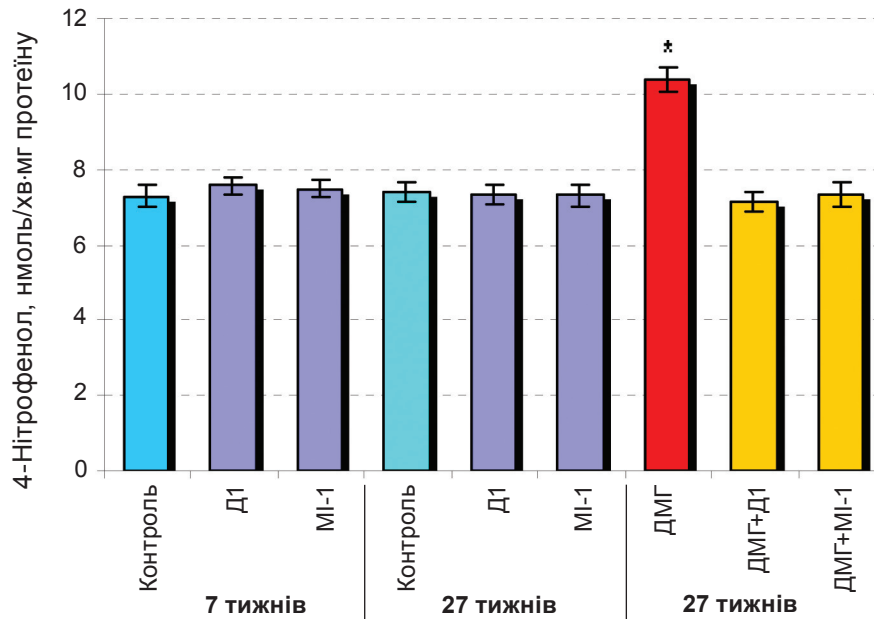


Рис. 5. Активність лужної фосфатази у сироватці крові щурів за окремої дії Д1 і MI-1 та на тлі дії ДМГ (* $P \leq 0,05$ порівняно з контролем)

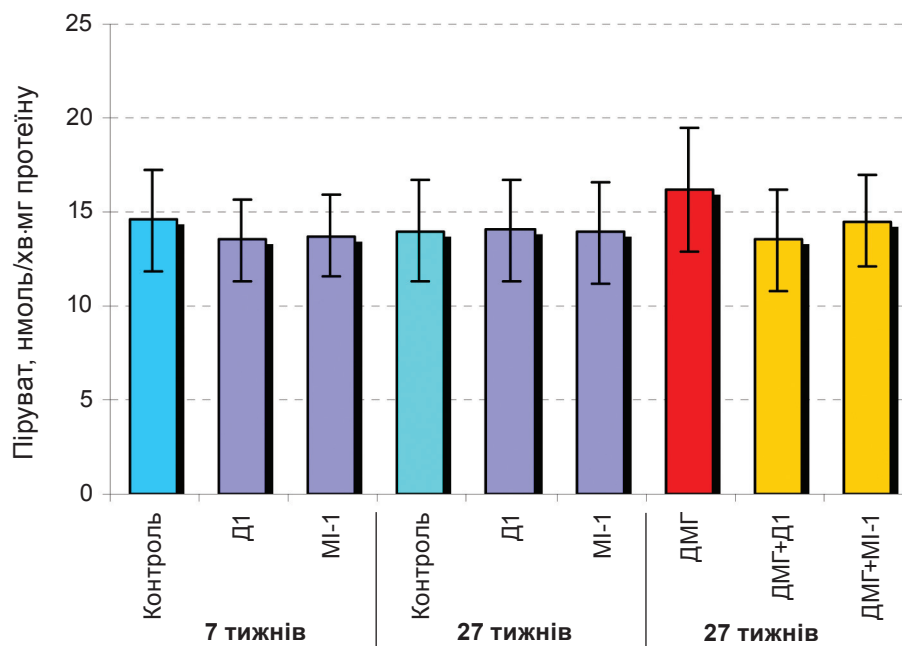


Рис. 6. Активність лактатдегідрогенази у сироватці крові щурів за окремої дії Д1 і MI-1 та на тлі дії ДМГ

один із факторів реалізації їх протипухлинної дії [37]. Одержані результати узгоджуються з даними, одержаними нами в процесі дослідження впливу MI-1 на показники пероксидного окислення ліпідів і ензими антиоксидантного захисту печінки на моделях оксидативного стресу [29] та хімічноіндукованого

канцерогенезу [27], а також впливу Д1 на кишечник на моделі оксидативного стресу [38].

Вплив Д1 та MI-1 на товсту кишку та печінку щурів в умовах ДМГ-індукованого канцерогенезу товстої кишки. Крім розвитку колоректальних пухлин, наслідком впливу ДМГ в умовно здоровій, тобто без пухлин,

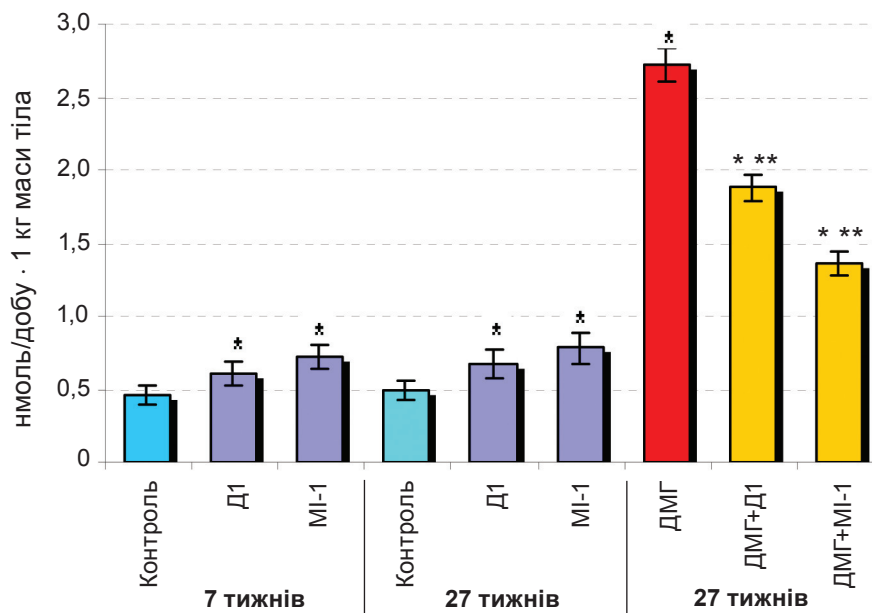


Рис. 7. Добова екскреція 8-охоG у щурів за окремої дії Д1 і MI-1 та на тлі дії ДМГ (* $P \leq 0,05$ порівняно з контролем; ** $P \leq 0,05$ порівняно з групою ДМГ).

слизовій оболонці ободової кишки є порушення мікроциркулярної структури та запальний процес (рис. 2, Б). Виявлені ознаки посилення функціональної активності слизової оболонки товстої кишки (табл. 1) можна розцінювати як первинні прояви розвитку в ній патологічних процесів [31]. У печінці щурів, що зазнавали впливу ДМГ, спостерігаються суттєві порушення гістоархітекtonіки печінки, венозна гіперемія та значна лімфоїдна інфільтрація портальних трактів, набряк гепатоцитів (рис. 2, б). У сироватці крові зростає активність ЛФ (на 50%) (рис. 5), що свідчить про ураження тканини печінки, зокрема порушення біліарної екскреції, та узгоджується з даними літератури про зростання активності цього ензиму під час канцерогенезу [32]. Спостерігається вірогідне зростання активності АлаТ (на 20%) – маркера цитолізу та некрозу гепатоцитів – за зниження активності АсАТ (на 23%) (рис. 3, 4), при цьому коефіцієнт де Рітиса (1,3 у контролі) також знижується на 46%, що свідчить про запальні процеси, порушення цілісності гепатоцитів та разом з морфологічними даними вказує на ураження тканини печінки [15, 32]. Досить високий ступінь ураження печінки пояснюється тим, що в ній відбувається метаболічна активація ДМГ до іона метилдіазонію, що є індуктором вільнорадикального окислення, і печінка першою зазнає його деструктивного впливу [13, 15, 32].

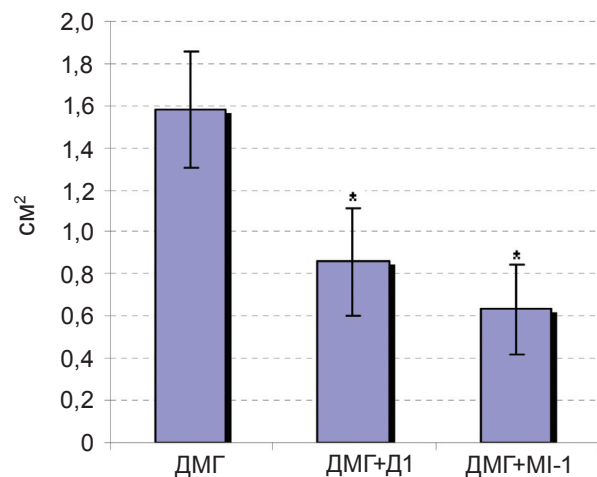


Рис. 8. Загальна площа пухлин у товстому кишечнику щурів, що одержували Д1 і MI-1 на тлі дії ДМГ (* $P \leq 0,05$ порівняно з групою ДМГ)

Обидві сполуки за їх застосування протягом 27 тижнів на тлі канцерогенезу сприяють наближенню до норми морфофункціонального стану слизової оболонки ободової кишки, що виявляється у зменшенні мікроциркуляторних розладів (рис. 2, В, Г), у наближенні морфометричних показників до контрольних значень за сповільнення відновлення епітелію (табл. 1). Морфологічні показники печінки щурів, які одержували Д1 за цих умов, знаходяться на рівні групи ДМГ,

тоді як у тварин, що зазнали впливу МІ-1, ці показники наближаються до контрольних значень (рис. 2, в, з) (табл. 2). Як Д1 так і МІ-1 не впливають на активність АлАТ і ЛДГ, проте сприяють наближенню до норми активності ЛФ та АсАТ (рис. 3–6), що свідчить про часткове запобігання ушкодженню печінки під час канцерогенезу. Таким чином, одержані морфологічні та біохімічні дані свідчать про гепатопротекторні властивості обох сполук, хоча МІ-1 виявляє вищу активність у цьому плані порівняно з Д1.

Отже, новосинтезовані сполуки Д1 і МІ-1 не ушкоджують товсту кишку та печінку здорових щурів за перорального введення протягом 7 і 27 тижнів. Зазначені сполуки інгібують розвиток ДМГ-індукованого колоректального раку щурів (і тому можуть виявляти протипухлинну активність) та частково запобігають ушкодженню товстої кишки та печінки в умовах канцерогенезу. Ефекти обох сполук на товсту кишку та печінку інтактних щурів та щурів з хімічноіндукованим колоректальним раком є схожими, проте похідне малеїміду є менш токсичним для печінки, має вираженішу протипухлинну активність та гепатопротекторні властивості порівняно з похідним дигідропіролу.

Таким чином, обидві тестовані сполуки є перспективними для створення нових протипухлинних препаратів таргетної дії.

Автори висловлюють подяку д.б.н. А. П. Бурлаці (Інститут експериментальної патології, онкології і радіобіології ім. Р. Є. Кавецького) за допомогу у виконанні біохімічних досліджень та д.х.н., проф. Ю. М. Воловенку (Київський національний університет імені Тараса Шевченка) за люб'язно надані сполуки похідних малеїміду та дигідропіролу.

ВЛИЯНИЕ ПРОИЗВОДНЫХ ДИГИДРОПИРРОЛА И МАЛЕИМИДА НА СОСТОЯНИЕ ПЕЧЕНИ И ТОЛСТОГО КИШЕЧНИКА КРЫС В НОРМЕ И В УСЛОВИЯХ РАЗВИТИЯ ИНДУЦИРОВАННОГО ДИМЕТИЛГИДРАЗИНОМ КОЛОРЕКТАЛЬНОГО РАКА

*Г. Н. Кузнецова, О. В. Линчак,
М. А. Данилов, И. П. Котляр,
В. К. Рыбальченко*

Киевский национальный университет
имени Тараса Шевченко, Украина;
e-mail: gala_kuznetsova@rambler.ru

Установлено, что производные дигидропиррола — 5-амино-4-(1,3-бензотиазол-2-ил)-1-(3-метоксифенил)-1,2-дигидро-3Н-пиррол-3-он (Д1) и малеимида — 1-(4-Сl-бензил)-3-Сl-4-(СF₃-фениламино)-1Н-пиррол-2,5-дион (МИ-1), обладающие цитостатической активностью, не повреждают толстый кишечник и печень крыс при длительном введении, о чем свидетельствуют данные микроскопических исследований и активности трансаминаз, щелочной фосфатазы и лактатдегидрогеназы. Показано, что Д1 и МИ-1 обладают противоопухолевой активностью *in vivo* при ДМГ-индуцированном раке толстого кишечника крыс, уменьшая общую площадь опухолевого поражения на 46–60%. При применении в условиях развития колоректального рака Д1 и МИ-1 частично предотвращают повреждение толстого кишечника и печени, вызванное ДМГ, а также снижают уровень окислительных модификаций ДНК, о чем свидетельствует снижение уровня 8-гидроксидезоксигуанозина в моче. Эффекты обоих соединений являются сходными, однако МИ-1 менее токсичен, проявляет более выраженную противоопухолевую активность и протекторные свойства при развитии рака толстого кишечника.

Ключевые слова: канцерогенез, трансаминазы, окислительные модификации ДНК, производные дигидропиррола и малеимида, толстый кишечник, печень.

EFFECT OF DIHYDROPYRROL AND MALEIMIDE DERIVATIVES ON THE STATE OF THE LIVER AND COLON IN NORMAL RATS AND THOSE WITH COLORECTAL CARCINOGENESIS INDUCED BY DIMETHYLHYDRAZINE

*H. M. Kuznietsova, O. V. Lynchak,
M. O. Danylov, I. P. Kotlyar,
V. K. Rybalchenko*

Taras Shevchenko National
University of Kyiv, Ukraine;
e-mail: gala_kuznetsova@rambler.ru

No liver and colon alterations in rats, caused by cytostatic compounds 5-amino-4-(1,3-benzothiazol-2-yl)-1-(3-methoxyphenyl)-1,2-dihydro-3H-pyrrol-3-one (D1) and 1-(4-Cl-benzyl)-3-Cl-4-(CF₃-phenylamino)-1H-pyrrol-2,5-dione (MI-1) when administered over a long time were found, as evidenced by the histopathological data and the data of activity of transaminases, alkaline phosphatase and lactate dehydrogenase in the blood serum. D1 and MI-1 *in vivo* decrease the total area of DMH-induced colon tumors in rats by 46–60%. Furthermore, D1 and MI-1 partially protect the liver and colon mucosa from toxic effects caused by 1,2-dimethylhydrazine (DMH) reducing DNA oxidative modifications, as evidenced by urine 8-hydroxydeoxyguanosine level. The effects of both compounds are similar, but MI-1 is less toxic for the liver and colon of intact animals possessing more pronounced antitumor activity and protective properties in the setting of chemically induced carcinogenesis.

Key words: carcinogenesis, transaminases, DNA oxidative modifications, dihydropyrrol and maleimide derivatives, liver, bowel.

1. Олійниченко П. И., Булкина З. П., Синиборода Т. И. Справочник по полихимиотерапии опухолей. – К: Здоровья, 2000. – 301 с.
2. Телетаева Г. М. // *Практ. онкология.* – 2009. – **10**, № 3. – С. 158–167.
3. Dancey J., Sausville E. A. // *Nature Rev. Drug. Discovery.* – 2003. – **2**, N 4. – P. 296–313.
4. Watters A. L., Epstein J. B., Agulnik M. // *Oral. Oncol.* – 2011 – **47**. – P. 441–448.
5. Elez E., Macarulla T., Tabernero J. // *Annals Oncology.* – 2008. – **19**, Suppl. 7. – P. vii146–vii152.
6. Pestalozzi B. C., Knuth A. // *Praxis.* – 2004. – **93**, N 39. – P. 1589–1592.
7. Broekman F., Giovannetti E., Peters G. J. // *World J. Clin. Oncol.* – 2011. – **2**. – P. 80–93.
8. Імянитов Е. Н. // *Практ. онкология.* – 2010. – **11**, № 3. – С. 123–130.
9. Zhang J., Yang P. L., Gray N. S. // *Nat. Rev. Cancer.* – 2009. – **9**, N 1. – P. 28–39.
10. Krishnamurty R., Maly D. J. // *ACS Chem. Biol.* – 2010. – **5**, N 1. – P. 121–138.
11. Пат. 22204 (UA), АБ1К31/40. Сполука 1,4-заміщених 5-аміно-1,2-дигідропірол-3-онів, що має протиракову активність / Дубініна Г. Г., Воловенко Ю. М. – Опубл. 25.04.2007, Бюлл. № 5.
12. Гарманчук Л. В., Сенчило Н. В., Нікуліна В. В. та ін. // *Фізика живого.* – 2011. – **19**, № 2. – С. 51–53.
13. Perse M., Cerar A. // *Radiol. Oncol.* – 2005. – **39**, N 1. – P. 61–70.
14. Жуков Н. В., Тюляндін С. А. // *Биохимия.* – 2008. – **73**, Вып. 5. – С. 751–768.
15. Pineiro-Carrero V. M., Pineiro E. O. // *Pediatrics.* – 2004. – **113**, N 4. – P. 1097–1106.
16. Afzal Sh., Jensen S. A., Surensen J. B. et al. // *Cancer Chemother. Pharmacol.* – 2012. – **69**. – P. 301–307.
17. Wang T., Leng Y.-F., Zhang Y. et al. // *World J. Gastroenterol.* – 2011. – **17**, N 14. – P. 1915–1922.
18. Perry G., Nunomura A., Hirai K. et al. // *Free Radic. Biol. Med.* – 2002. – **33**, N 11. – P. 1475–1479.
19. Cohen R. A., Tong X. Y. // *J. Cardiovasc. Pharmacol.* – 2010. – **55**, N 4. – P. 308–316.
20. Бурлака Є. А. Окисно-індуковані порушення при артеріальній гіпертензії у дітей та підлітків і їх корекція: автореф. дис. ... канд. мед. наук. – Київ, 2009. – 28 с.
21. Maunard S., Schurman S. H., Harboe C. et al. // *Carcinogenesis.* – 2009. – **30**, N 1. – P. 2–10.
22. Mizutani H., Tada-Oikawa S., Hiraku Y. et al. // *Life Sci.* – 2005. – **76**, N 13. – P. 1439–1453.
23. Бурлака А. П., Сидорик Є. П. Радикальні форми кисню та оксиду азоту при пухлинному процесі. – К.: Наук. думка, 2006. – 228 с.
24. Sova H., Jukkola-Vuorinen A., Puistola U. et al. // *Brit. J. Cancer.* – 2010. – **102**. – P. 1018–1023.
25. Joseph E. K., Chen X., Bogen O., Levine J. D. // *J. Pain.* – 2008. – **9**, N 5. – P. 463–472.
26. Obtulowicz T., Swoboda M., Speina E. et al. // *Mutagenesis.* – 2010. – **25**, N 5. – P. 463–471.
27. Філінська О. М., Яблонська С. В., Линчак О. В. та ін. // *Доп. НАН України.* – 2010. – № 8. – С. 185–190.

28. Горальський Л. П., Хомич В. Т., Кононський О. І. Основи гістологічної техніки і морфофункціональні методи досліджень у нормі та при патології. Навчальний посібник. – Житомир: Полісся, 2005. – 288 с.
29. Яблонська С. В., Філінська О. М., Островська Г. В., Рибальченко В. К. // Укр. біохім. журн. – 2009. – **81**, № 5. – С. 83–92.
30. Зайцев В. М., Лифляндский В. Г., Маринкин В. И. Прикладная медицинская статистика: 2-е изд. – М.: Фолиант, 2006. – 432 с.
31. Аруин Л. И., Капуллер Л. Л., Исаков В. А. Морфологическая диагностика болезней желудка и кишечника. – М., 1998. – 496 с.
32. Giannini E. G., Testa R., Savarino V. // *СМАЖ*. – 2005. – **172**, N 3. – P. 367–379.
33. Preston T. J., Henderson J. T., McCallum G. P. et al. // *Mol. Cancer. Ther.* – 2009. – **8**, N 7. – P. 2015–2026.
34. Onose J., Imai T., Hasumura M. et al. // *Cancer Lett.* – 2003. – **198**, N 2. – P. 145–152.
35. *Методические рекомендации по предклиническому изучению специфической активности противоопухолевых препаратов, предлагаемых для испытания в клинике* – М.: Министерство здравоохранения РФ, 2000.
36. Baskar A. A., Ignacimuthu S., Paulraj G. M., Al Numair K. S. // *BMC Complement. Altern. Med.* – 2010. – **10**. – P. 24–29.
37. Kaneko T., Tahara Sh., Takabayashi F. // *Biol. Pharm. Bull.* – 2007. – **30**, N 11. – P. 2052–2057.
38. Кузнецова Г. М., Воловненко А. Т., Островська Г. В. та ін. // *Доп. НАН України*. – 2012. – № 2. – С. 174–179.

Отримано 16.11.2012