

УДК 616.36-0021.1-092.4:615.833

А.Н. Гольцев^{1,2}, О.В. Фалько^{1,2,*}, В.В. Волина¹,
О.В. Липина¹, О.С. Прокопчук^{1,2}, А.К. Гулевский^{1,2}

Морфологическое исследование печени крыс в условиях токсического гепатита на фоне введения криоконсервированной сыворотки плацентарной крови человека

UDC 616.36-0021.1-092.4:615.833

A.N. Goltsev^{1,2}, O.V. Falko^{1,2}, V.V. Volina¹,
O.V. Lipina¹, O.S. Prokopyuk^{1,2}, O.K. Gulevsky^{1,2}

Morphological Study of Liver in Rats With Toxic Hepatitis After Application of Cryopreserved Human Cord Blood Serum

Ключевые слова: криоконсервированная сыворотка плацентарной крови, пулирование, токсический гепатит, крысы.

Ключові слова: криоконсервована сироватка плацентарної крові, пулювання, токсичний гепатит, щури.

Key words: cryopreserved cord blood serum, pooling, toxic hepatitis, rats.

Токсическое поражение печени может быть вызвано влиянием различных факторов, в частности нерациональным применением фармакотерапии [4, 7, 9]. Сегодня существует необходимость поиска гепатопротекторов, активное начало которых по своему действию было бы максимально близким к действию естественных регуляторов. В качестве такого препарата можно рассматривать сыворотку плацентарной крови человека (СПКЧ), которая содержит биологически активные компоненты, показавшие высокую клиническую эффективность при широком спектре патологий [5, 6]. Принимая во внимание вышесказанное, можно предположить, что применение СПКЧ может оказаться эффективным для профилактики и/или лечения токсического поражения печени. Применение СПКЧ в клинике возможно благодаря современным криобиотехнологиям, которые позволяют сохранить уникальный состав сыворотки, проводить полноценное тестирование на отсутствие инфекций и создавать ее необходимый запас.

Для использования СПКЧ в качестве гепатопротектора более оптимальным может быть метод пулирования (смешивания), поскольку этот прием позволяет значительно сократить расходы на тестирование биобезопасности готового продукта и стандартизировать его состав. При этом необходима гарантия того, что

Toxic hepatic injury can be caused by the influence of various factors, in particular an irrational use of pharmacotherapy [1, 8, 9]. Nowadays there is a need of hepatoprotectors, which acting agent would be close to natural regulators. The human cord blood serum (HCBS) contains biologically active components, demonstrates a high clinical efficiency for a wide range of pathologies, and can be potential candidate for such a medical product [3, 6]. In view of the above mentioned, it can be assumed that the use of HCBS can be effective in preventing and/or treating a toxic hepatic damage. The use of HCBS in clinic is possible due to contemporary cryobiological techniques, which allow the preservation of the unique composition of the serum, its throughout screening for the absence of infections, as well as for making its stocks.

To use HCBS as a hepatoprotector, the method of pooling the individual samples together can be more optimal comparing to application of separate specimens, since it allows a significant reduction of the costs for testing the biosafety of the ready-to-use product and standardizing its composition. At the same time, there is a need to test the pooled product to ascertain that it will have the same effect as that derived from one source.

The purpose of this work was to investigate the effect of cryopreserved human cord blood serum from one

¹Институт проблем криобіології і кріомедицини НАН України, м. Харків

²ГП «Міжвідомчий науковий центр криобіології і кріомедицини НАН, АМН и МОЗ України».

¹Institute for Problems of Cryobiology and Cryomedicine of the National Academy of Sciences of Ukraine, Kharkiv, Ukraine

²Interdepartmental Scientific Center of Cryobiology and Cryomedicine of the National Academy of Sciences, Academy of Medical Sciences and Ministry of Health Care of Ukraine, Kharkiv, Ukraine

*Автор, якому необхідно надсилати кореспонденцію:
вул. Переяславська, 23, м. Харків, Україна 61016;
тел.: (+38 057) 373-74-35, факс: (+38 057) 373-59-52
електронна пошта: o.v.falko@gmail.com

*To whom correspondence should be addressed:
23, Pereyaslavska str., Kharkiv, Ukraine 61016;
tel.: +380 57 373 7435, fax: +380 57 373 5952
e-mail: o.v.falko@gmail.com

Надійшла 28.08.2017
Прийнята до друку 19.02.2018

Received August, 28, 2017
Accepted February, 19, 2018

© 2018 A.N. Goltsev et al. Published by the Institute for Problems of Cryobiology and Cryomedicine

This is an Open Access article distributed under the terms of the Creative Commons Attribution License (<http://creativecommons.org/licenses/by/4.0>), which permits unrestricted reuse, distribution, and reproduction in any medium, provided the original work is properly cited.

смешанный препарат будет оказывать такое же действие, как и полученный от одной роженицы.

Целью настоящей работы было исследование биологического действия криоконсервированной моно- и пулированной сыворотки плацентарной крови человека на модели токсического гепатита.

Эксперименты выполняли на половозрелых крысах-самцах линии Вистар массой 250–300 г. Исследования проводили в соответствии с Законом Украины «О защите животных от жестокого обращения» (№ 3447-IV от 21.02.2006 г.) при соблюдении требований Комитета по биоэтике Института проблем криобиологии и криомедицины НАН Украины, согласованных с положениями «Европейской конвенции о защите позвоночных животных, используемых для экспериментальных и других научных целей» (Страсбург, 1986).

В работе использовали два вида препарата на основе криоконсервированной сыворотки плацентарной крови, первый содержал сыворотку, взятую от одной роженицы (кСПКЧм), а второй – пулированную сыворотку плацентарной крови 10 рожениц (кСПКЧп), полученные по их информированному согласию.

Токсическое поражение печени у крыс моделировали введением *per os* тетрациклина в дозе 500 мг/кг в течение 5 суток с интервалом 24 ч. Криоконсервированные СПКЧм и СПКЧп вводили крысам в течение 5 суток с интервалом 24 ч внутримышечно в дозе 0,1 мл/кг за час до инъекции тетрациклина. Криоконсервирование осуществляли согласно опубликованной методике [8]. Дозы вводимых препаратов рассчитывали по методу, описанному О.В. Стефановым [3].

Экспериментальных животных распределили на следующие группы по 10 в каждой: 1 – интактная; 2 – введение суспензии тетрациклина; 3 – введение суспензии тетрациклина и кСПКЧм; 4 – введение суспензии тетрациклина и кСПКЧп.

Для гистологического анализа парафиновые срезы ткани печени толщиной 4–6 мкм окрашивали гематоксилином и эозином и изучали с помощью микроскопа «XSP-139 TP» («JNOEC», Китай) [1]. Статистическую обработку экспериментальных данных осуществляли, используя критерий Манна-Уитни и пакет программ «Excel» («Microsoft», США) [2].

Микроскопическое исследование препаратов печени животных группы 2 (по сравнению с животными группы 1 (рисунок, А)) выявило нарушение печеночной ткани – отсутствие истинных долек печени со слабо выраженными соединительнотканными тяжами и правильной организации синусоидов. Наблюдались признаки портальной гипертензии, прояв-

source versus the pooled sample on structure of liver in animals with toxic hepatitis.

The experiments were performed in 250–300 g mature Wistar male rats. The investigations were carried out in accordance with the Law of Ukraine On the Protection of Animals Against Cruelty (№ 3447-IV, dated of February 21, 2006), and meeting the requirements of the Bioethics Committee of the Institute for Problems of Cryobiology and Cryomedicine of the National Academy of Sciences of Ukraine, agreed with the statements of the European Convention on the Protection of Vertebrate Animals Used for Experimental and Other Scientific Purposes (Strasbourg, 1986).

Two types of the product based on cryopreserved cord blood serum were used in the research, the first contained the serum derived from one woman in labor (сHCBSm, *i. e.* mono product) and the second included the specimens of cord blood serum of 10 women in labors (сHCBSp, *i. e.* pooled product), all obtained with their informed consent.

Toxic liver injury in rats was simulated by *per os* administration of tetracycline at a dose of 500 mg/kg for 5 days with 24 hours' intervals. Cryopreserved HCBSm and HCBSp were administered to rats for 5 days at an interval of 24 hours intramuscularly at a dose of 0.1 ml/kg, and in one hour prior to the tetracycline injection. Cryopreservation was performed according to the previously published procedure [2]. The doses of the medical products administered to the animals were calculated according to the method described by O.V. Stefanov [7].

Experimental animals were divided into the following groups of 10 in each: group 1 – intact; 2 – administration of tetracycline suspension; 3 – administration of tetracycline suspension and сHCBSm; 4 – administration of tetracycline suspension and сHCBSp.

For histological analysis the 4–6 micron-thick paraffin sections of liver tissue were stained with hematoxylin and eosin and studied using the XSP-139 TP microscope (JNOEC, China) [4]. The experimental data were statistically processed with the Mann-Whitney criterion and the Excel software (Microsoft, USA) [5].

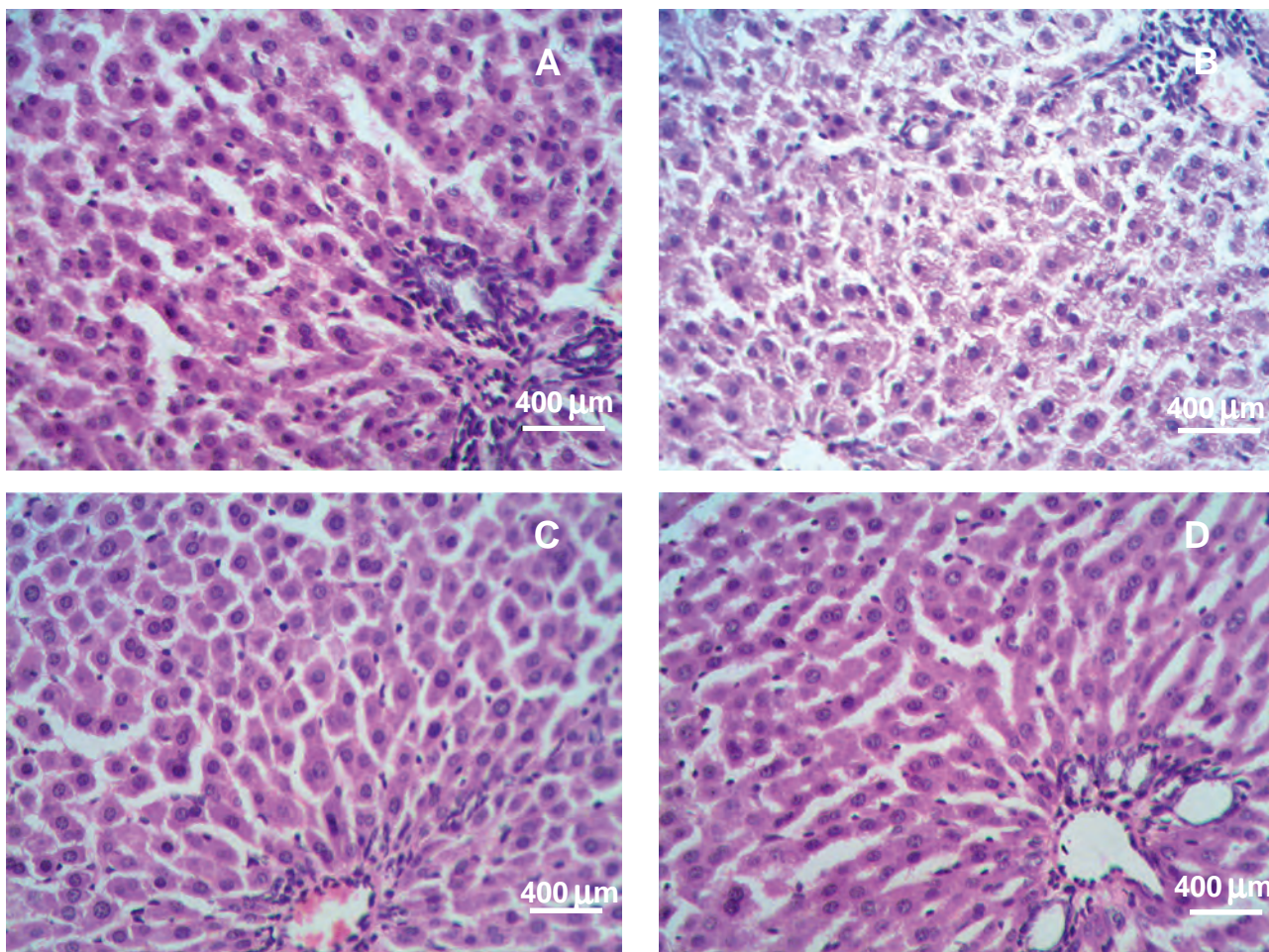
Microscopic examination of liver preparations of group 2 (if compared with group 1 animals (Figure A)) animals revealed a disordered hepatic tissue, *i. e.* the absence of true lobules of liver with poorly expressed connective tissue bands and correct organization of sinusoids. There were the signs of portal hypertension, manifested by venous congestion. The specimens contained hepatocytes with degenerative and regenerative changes, as well as bile ducts and capillaries filled with bile, formed bile cylinders, which can be regarded as a sign of cholestasis (Figure B).

ляющиеся венозным застоем. В препарате встречались гепатоциты с дегенеративными и регенеративными изменениями, а также желчные протоки и капилляры, заполненные желчью с образованием желчных цилиндров, что можно расценивать как признак холестаза (рисунок, В).

В препаратах печени леченных животных группы 3 характер патоморфологических изменений был менее выражен, чем в группе 2. Большинство гепатоцитов были одинаковых размеров с хорошо кон-

In liver preparations of the treated animals of group 3, the nature of pathomorphological changes was less pronounced than in group 2. Hepatocytes in most cases were of the same size with well-contoured nuclei. Quite often there were found binuclear hepatocytes, that evidenced to liver parenchyma regeneration. The hepatocytes had no dystrophic changes (Figure C).

A microscopic examination of the liver of group 4 animals revealed the clear signs of normalization of the



Печень крысы. **А** – intactное животное (группа 1); **В** – после введения тетрациклина (группа 2). Паренхима с нарушенной архитектурой; просветы дилатированных центральных вен заполнены кровью; желчные протоки и капилляры заполнены желчью; гепатоциты на разных стадиях митотического деления; **С** – после одновременного введения тетрациклина и кСПКЧм (группа 3). Нерегулярное трабекулярное строение печеночной ткани; неравномерное расширение капилляров синусоидного типа; двуядерные гепатоциты как признак регенерации ткани печени; **Д** – после одновременного введения тетрациклина и кСПКЧп (группа 4). Формирование радиального расположения печеночных балок вокруг центральных вен; правильная организация синусоидных капилляров; гепатоциты с крупными ядрами (часто с двумя) и хорошо окрашенной цитоплазмой. Окраска гематоксилином и эозином.

Rat's liver. **A** – intact animal (group 1); **B** – after tetracycline administration (group 2). Parenchyma with impaired architecture; the lumens of dilated central veins were filled with blood; bile ducts and capillaries were bile filled; hepatocytes at different stages of mitotic division; **C** – after simultaneous administration of tetracycline and cHCBSp (group 3). Irregular trabecular structure of hepatic tissue; uneven expansion of capillaries of sinusoidal type; binuclear hepatocytes – as a sign of liver tissue regeneration; **D** – after simultaneous administration of tetracycline and cHCBSp (group 4). Formation of the radial location of hepatic beams around the central veins; correct organization of sinusoidal capillaries; hepatocytes with large nuclei (often with two) and well-colored cytoplasm. Staining with hematoxylin and eosin.



турированными ядрами. Довольно часто встречались двуядерные гепатоциты, что являлось признаком регенерации паренхимы печени. В гепатоцитах дистрофические изменения не выявлялись (рисунок, С).

При микроскопическом исследовании печени животных группы 4 были выявлены явные признаки нормализации строения печеночной ткани: правильная организация печеночных долек, увеличение числа синусоидов и умеренно дилатированных сосудов венозного типа, регулярное трабекулярное строение паренхимы печени за счет образования трабекул из массово пролиферирующих гепатоцитов, а также правильная организация капилляров синусоидного типа. В печеночных трабекулах наблюдались гепатоциты с хорошо окрашивающейся цитоплазмой и крупными (часто с двумя) ядрами (рисунок, D).

Синусоиды были умеренно расширены, липоциты (клетки Ито), способные синтезировать коллаген, в перисинусоидальном пространстве не обнаруживались. Признаки портальной гипертензии проявлялись умеренной дилатацией центральных вен и артерий портальных трактов. Незначительно дилатированные центральные вены были большей частью со свободным просветом.

Таким образом, результаты проведенных гистологических исследований позволили сделать вывод об однонаправленности эффектов влияния кСПКЧм и кСПКЧп на печень животных с тетрациклиновой интоксикацией, но с разной степенью выраженности их положительного действия. Очевидно, что введение как кСПКЧм, так и кСПКЧп способствует нормализации строения печеночной ткани за счет интенсификации репаративных процессов в паренхиме пораженной печени. При этом восстановление нормальной структуры и правильной организации капилляров синусоидного типа способствуют возобновлению необходимых связей с воротным кровообращением, а именно: восстановлению сосудистого русла печени при ее тетрациклиновой интоксикации. Отличия в морфологической картине ткани печени при действии кСПКЧм заключались в частично измененном трабекулярном строении печеночной ткани и неупорядоченной организации капилляров синусоидного типа с неравномерно расширенным просветом. Так, распределение сосудов в паренхиме печени в обоих случаях после введения кСПКЧм и кСПКЧп было близким к нормальному.

Полученные результаты позволяют рекомендовать кСПКЧп в качестве высокоактивного гепатопротектора, однако изучение механизмов ее биологического действия требует дальнейшего исследования.

hepatic tissue structure, *i. e.* the proper organization of hepatic lobules, an increase in the number of sinusoids and moderately dilated venous vessels, a regular trabecular structure of the liver parenchyma due to the formation of trabeculae of massively proliferating hepatocytes, and the proper organization of sinusoidal type capillaries. Hepatic trabeculae contained the hepatocytes with a well-colored cytoplasm and large (often with two) nuclei (Figure D).

The sinusoids were moderately dilated, perisinusoidal space had no lipocytes (Ito-cells) capable of synthesizing collagen. Signs of portal hypertension were manifested by moderate dilatation of the central veins and arteries of portal tracts. The central veins were slightly dilated and mostly had free lumen.

Thus, the results of the histological studies allowed to conclude that the effects of cHCBSm and cHCBSp on the liver of animals with tetracycline intoxication were unidirectional, but with various degree of positive action. It is obvious that the introduction of both cHCBSm and cHCBSp contributed to the normalization of the structure of hepatic tissue due to an intensification of reparative processes in parenchyma of the affected liver. At the same time, restoration of the normal structure and proper organization of the sinusoidal capillaries promoted the renewal of the necessary bonds with the portal circulation, *i. e.* restoration of the vascular bed of liver during its tetracycline intoxication. Differences in the morphological pattern of liver tissue under the effect of cHCBSm consisted of a partially altered trabecular structure of the hepatic tissue and a disordered organization of sinusoidal capillaries with an unevenly enlarged lumen. Thus, the distribution of blood vessels in liver parenchyma in both cases after the administration of cHCBSm and cHCBSp was close to the norm.

The findings allow to recommend the application of cHCBSp as a highly active hepatoprotector, but the mechanisms of its biological action requires further investigations.

References

1. Chang C.Y., Schiano T.D. Review article: drug hepatotoxicity. *Aliment Pharmacol Ther* 2007; 25(10): 1135–1151.
2. Falko O.V., Zemlianskykh N.G., Lipina O.V., Prokopyuk O.S. Modification of Placental Blood Serum Proteins Induced by Low Temperatures *Biochemistry. Supplement Series Bio-medical Chemistry* 2012; 6(2): 194–202.
3. Falko O.V. Application of human placental blood serum as perspective method to correct atherosclerotic changes (Experimental study). *Probl Cryobiol Cryomed* 2012; 22(2): 133–142.
4. Korzhevskiy D.E., Gilyarov A.V. Fundamentals of histological technique. A Practical Guide. SPb.: Spetslit; 2010.



Литература

1. Коржевский Д.Э., Гиляров А.В. Основы гистологической техники. Практическое руководство. СПб.: Спецлит; 2010. 94 с.
2. Орлов А.И. Прикладная статистика. [Интернет]. Москва: Экзамен; 2004 [цитировано 2017 дек. 20]; 656 с. Доступно на orlov.pp.ru/stat.php.
3. Стефанов О.В., редактор. Доклінічні дослідження лікарських засобів. Київ: Авіцена; 2001. 528 с.
4. Трифонов В.Ю., Прокопюк В.Ю., Прокопюк О.С. и др. Экспериментальное обоснование возможности прегравидарной профилактики антифосфолипидного синдрома. Таврический медико-биологический вестник 2010; 13(4, 52): 188–192.
5. Фалько О.В. Применение сыворотки плацентарной крови человека – перспективный метод коррекции атеросклеротических изменений (экспериментальное исследование). Проблемы криобиологии 2012; 22(2): 133–143.
6. Ширшев С.В. Иммунология материнско-фетальных взаимодействий. Екатеринбург: УрО РАН; 2009. 582 с.
7. Chang C.Y., Schiano T.D. Review article: drug hepatotoxicity. Aliment Pharmacol Ther 2007; 25(10): 1135–1151.
8. Falko O.V., Zemlianskykh N.G., Lipina O.V., Prokopyuk O.S. Modification of Placental Blood Serum Proteins Induced by Low Temperatures Biochemistry. Supplement Series Biomedical Chemistry 2012; 6(2): 194–202.
9. Thiim M., Friedman LS. Hepatotoxicity of antibiotics and antifungals. Clin Liver Dis 2003; 7(2): 381–399.
5. Orlov A.I. Applied statistics. Moscow: Ekzamen; 2004. [cited 2017 Dec 20]. Available from: <http://www.orlov.pp.ru/stat.php>.
6. Shirshov S.V. Immunology of maternal and fetal interactions. Ekaterinburg: UrO RAN, 2009.
7. Stefanov O.V., editor. Preclinical trials of medicines [guidelines]. Kyiv: Avitsena; 2001.
8. Thiim M., Friedman LS. Hepatotoxicity of antibiotics and antifungals. Clin Liver Dis 2003; 7(2): 381–399.
9. Trifonov V.Yu., Prokopyuk V.Yu., Prokopyuk O.S. et al. Experimental substantiation of the possibility of pregravid prophylaxis of antiphospholipid syndrome. Tavricheskiy Mediko-Biologicheskiy Vestnik 2010; 13(4, 52); 188–192.

