

УДК 57.086.13:591.413:616-089.843

К.И. Богуславский<sup>1</sup>, Н.М. Алабедалькарим<sup>1,\*</sup>, Я.В. Гвоздюк<sup>2</sup>,  
В.И. Падалко<sup>2</sup>, Н.А. Ремнева<sup>2</sup>, Е.С. Проценко<sup>2</sup>, Г.А. Божок<sup>1</sup>

## Гетеротопическая ксенотрансплантация фрагментов аорты новорожденных поросят после гипотермической инкубации в консервирующих растворах

UDC 57.086.13:591.413:616-089.843

K.I. Bohuslavskiy<sup>1</sup>, N.M. Alabedalkarim<sup>1,\*</sup>, Ya.V. Gvozdyuk<sup>2</sup>,  
V.I. Padalko<sup>2</sup>, N.O. Remnyova<sup>2</sup>, O.S. Protsenko<sup>2</sup>, G.A. Bozhok<sup>1</sup>

## Heterotopic Xenotransplantation of Newborn Piglet Aortic Fragments After Hypothermic Incubation in Preservation Solutions

**Реферат:** В настоящее время в трансплантологии широко применяются свиные сосуды, сердечные клапаны. В связи с высоким уровнем экспрессии Gal- $\alpha$ -1,3-Gal (эпитоп  $\alpha$ -Gal) свиные биопротезы подвергаются перед трансплантацией специальной обработке для удаления или деактивации этого эпитопа. Полученные нами ранее данные свидетельствуют о том, что некоторые среды, используемые для гипотермического хранения (ГХ), уменьшают экспрессию эпитопа  $\alpha$ -Gal в ткани аорты *in vitro*. В настоящей работе было исследовано влияние ГХ в растворах «Гистидин-триптофан-кетоглутарат» (HTK), «Евро-Коллинз» и модифицированной среде Дульбекко (DMEM) на сохранность трансплантатов аорты *in vivo*. Анализ гистологического строения стенки аорты и оценка уровня экспрессии иммунных субъединиц протеасом LMP2 и LMP7 показали, что на 7-е сутки после ксенотрансплантации фрагментов аорты, подвергнутых ГХ в растворе «Евро-Коллинз», вызывают менее выраженный иммунный ответ по сравнению с ксенографтами, инкубированными в HTK и DMEM, что может быть частично связано с составом среды «Евро-Коллинз». Полученные данные представляют интерес для разработки новых методов предтрансплантационной подготовки донорского материала.

**Ключевые слова:** эпитоп  $\alpha$ -Gal, аорта новорожденных поросят, ксенотрансплантация, гипотермическое хранение, иммунопротеасомы.

**Реферат:** На даний час у трансплантології широко використовуються судини, серцеві клапани, донором яких є свиня. У зв'язку з високим рівнем експресії Gal- $\alpha$ -1,3-Gal (епітоп  $\alpha$ -Gal) свинячі біопротези піддають перед трансплантацією спеціальної обробці для видалення або деактивації цього епітопа. Отримані нами раніше дані свідчать про те, що деякі середовища, використовувані для гіпотермічного зберігання (ГЗ), зменшують експресію епітопа  $\alpha$ -Gal у тканині аорти *in vitro*. У даній роботі було досліджено вплив ГЗ у розчинах «Гістидин-триптофан-кетоглутарат» (HTK), «Євро-Колінз» і модифікованому середовищі Дульбекко (DMEM) на збереження трансплантатів аорти *in vivo*. Аналіз гістологічної структури стінки аорти і оцінка рівня експресії імунних субодиниць протеасом LMP2 і LMP7 показали, що на 7-му добу після ксенотрансплантації фрагменти аорти, піддані ГЗ у розчині «Євро-Колінз», викликають менше виражену імунну відповідь у порівнянні з ксенографтами, які інкубували в HTK і DMEM, це може бути частково пов'язано зі складом середовища «Євро-Колінз». Отримані дані становлять інтерес для розробки нових методів предтрансплантаційної підготовки донорського матеріалу.

**Ключові слова:** епітоп  $\alpha$ -Gal, аорта новонароджених поросят, ксенотрансплантація, гіпотермічне зберігання, іммунопротеасоми.

**Abstract:** Nowadays the porcine vessels and heart valves have been widely applied in transplantology. Due to a high level of Gal- $\alpha$ -1,3-Gal ( $\alpha$ -Gal epitope) expression, the porcine bioprostheses are specially treated prior to transplantation either to remove this epitope or to deactivate it. Our previous findings showed that certain media, used for hypothermic storage (HS), reduced the  $\alpha$ -Gal epitope expression in aortic tissue *in vitro*. Here, we studied the HS impact in the histidine-tryptophan-ketoglutarate (HTK), Euro-Collins and Dulbecco's Modified Eagle Medium (DMEM) solutions on aortic graft integrity *in vivo*. The analysis of aortic wall histological structure and the evaluation of the immunoproteasome subunits LMP2 and LMP7 expression level demonstrated the aortic fragments, subjected to HS in Euro-Collins solution to day 7 after xenotransplantation to cause a less pronounced immune response as compared to the HTK- and DMEM-incubated xenografts. This may be partially due to the Euro-Collins medium composition. Our findings may be of interest for elaborating the novel methods for donor material pre-transplantation preparation.

**Key words:**  $\alpha$ -Gal epitope, newborn piglet aorta, xenotransplantation, hypothermic storage, immunoproteasomes.

<sup>1</sup>Відділ кріоендокринології, Інститут проблем кріобіології і кріомедицини НАН України, м. Харків, Україна

<sup>2</sup>Харківський національний університет ім. В.Н. Каразіна, м. Харків, Україна

<sup>1</sup>Department of Cryoendocrinology, Institute for Problems of Cryobiology and Cryomedicine of the National Academy of Sciences of Ukraine, Kharkiv, Ukraine

<sup>2</sup>V. N. Karazin Kharkiv National University, Kharkiv, Ukraine

\*Автор, якому необхідно надсилати кореспонденцію:

вул. Переяславська, 23, м. Харків, Україна 61016;  
тел.: (+38 057) 373-74-35, факс: (+38 057) 373-59-52  
електронна пошта: alkarimru@gmail.com

\*To whom correspondence should be addressed:

23, Pereyaslavka str., Kharkiv, Ukraine 61016;  
tel.: +380 57 373 7435, fax: +380 57 373 5952  
e-mail: alkarimru@gmail.com

Надійшла 27.08.2018

Прийнята до друку 18.02.2019

Received August, 27, 2018

Accepted February, 18, 2019

© 2019 N.M. Alabedalkarim, et al. Published by the Institute for Problems of Cryobiology and Cryomedicine

This is an Open Access article distributed under the terms of the Creative Commons Attribution License (<http://creativecommons.org/licenses/by/4.0>), which permits unrestricted reuse, distribution, and reproduction in any medium, provided the original work is properly cited.

В трансплантологии широко используются свиные биопротезы, представляющие собой обработанные специальным способом сосуды, сердечные клапаны, клапаносодержащие кондуиты или фрагменты подслизистой тонкого кишечника [2–4, 14, 34–36]. Органы и ткани свиньи являются сложным объектом для трансплантации, поскольку имеют высокий уровень экспрессии так называемого «главного ксеноантигена» – углеводного остатка Gal- $\alpha$ -1,3-Gal (эпитопа  $\alpha$ -Gal).

В процессе эволюции у человека и некоторых видов обезьян произошла инактивация гена, ответственного за экспрессию фермента  $\alpha$ -1,3-галактозилтрансферазы (1,3-GT), поэтому в составе гликопротеинов клеточных мембран людей отсутствует  $\alpha$ -Gal эпитоп [16]. Однако этот фермент экспрессируется в клетках бактерий, заселяющих кишечник человека, в следствии этого кровь человека содержит высокий титр антител к  $\alpha$ -Gal эпитопу [15].

Установлено, что распознавание  $\alpha$ -Gal эпитопа при ксенотрансплантации происходит не только с помощью антител [20], но и путем представления антигена дендритными клетками или макрофагами (антиген-представляющими клетками (АПК)) CD8<sup>+</sup> Т-лимфоцитам [11]. Согласно современным представлениям в процесс обработки антигена для кросс-презентации вовлечены иммунные протеасомы [8, 19, 31, 32]. Следовательно, экспрессия иммунных субъединиц протеасом в сайте трансплантации может быть одним из признаков распознавания и презентации чужеродных антигенов.

Известно, что вещества, входящие в состав консервирующих или перфузионных сред, способны влиять на мембрану клетки и модифицировать ее поверхность [18, 26]. Современные технологии получения биопротезов, пригодных для трансплантации, обязательно включают этапы удаления или деактивации эпитопа  $\alpha$ -Gal [2, 14].

Рядом авторов было отмечено улучшение выживаемости трансплантатов после длительной гипотермической перфузии кардиоплегическим раствором, инкубации с криопротектором или криоконсервирования [5, 7, 38]. М. Keller и соавт. [21] указывали на снижение экспрессии эпитопа  $\alpha$ -Gal в эндотелиоцитах аорты свиньи после инкубации в растворе НТК. В экспериментах *in vitro* было показано снижение уровня экспрессии  $\alpha$ -Gal в ткани аорты новорожденных поросят после 24-часовой инкубации в растворах НТК и «Евро-Коллинз» при температуре 4°C [1]. Однако до сих пор не было выяснено, как влияет снижение экспрессии эпитопа  $\alpha$ -Gal на мембра-

The porcine bioprostheses, *i. e.* the especially processed vessels, heart valves, valve-containing conduits or fragments of small intestinal submucosa have been widely used in transplantology [1, 5, 13, 20, 33, 35, 36]. The porcine organs and tissues are a complex object for transplantation, since they have a high expression level of the so-called ‘main xenoantigen’, *i. e.* the carbohydrate residue of Gal- $\alpha$ -1,3-Gal ( $\alpha$ -Gal epitope).

During evolution, the gene responsible for the  $\alpha$ -1,3-galactosyltransferase (1,3-GT) enzyme expression has been inactivated in human and some monkey species, therefore there is no  $\alpha$ -Gal epitope contained in human cell membrane glycoproteins [15]. However, this enzyme is expressed in cells of bacteria, which colonize the human intestine. As a result, there is a high titer of antibodies to the  $\alpha$ -Gal epitope in human blood [14].

The  $\alpha$ -Gal epitope was established to be recognized during xenotransplantation not only by means of antibodies [19], but via antigen presenting either by dendritic cells or macrophages (antigen presenting cells (APCs)) to CD8<sup>+</sup> T-lymphocytes as well [10]. According to current concepts, the immunoproteasomes are involved into antigen processing for cross-presentation [7, 18, 31, 32]. Consequently, the expression of immunoproteasome subunits in the transplantation site may be one of the signs of recognition and presentation of foreign antigens.

It is known that the substances within either preservation or perfusion media may affect the cell membrane and modify its surface [17, 26]. The current technologies for processing the bioprostheses, suitable for transplantation, include the obligatory steps of either  $\alpha$ -Gal epitope removal or deactivation [5, 13].

Several authors found an enhanced survival in grafts after prolonged hypothermic perfusion with cardioplegic solution, incubation with a cryoprotectant or cryopreservation [3, 6, 38]. М. Keller *et al.* indicated a decrease in  $\alpha$ -Gal epitope expression in porcine aortic endothelial cells after incubation in HTK solution [21]. The *in vitro* experiments demonstrated a decrease in  $\alpha$ -Gal expression level in the newborn piglet aortic tissue after 24-hour incubation in HTK and Euro-Collins solutions at 4°C [2]. However, the way how a decrease in  $\alpha$ -Gal epitope expression on aortic cell membranes affects the survival of tissue after *in vivo* xenotransplantation, has not yet been fully elucidated.

The research was aimed to study the effect of hypothermic incubation of newborn piglet aorta in preservation media of different composition on the integrity of its histological structure and the

нах клеток аорты на выживаемость ткани после ксенотрансплантации *in vivo*.

Цель работы – изучение влияния гипотермической инкубации аорты новорожденных поросят в консервирующих средах разного состава на сохранность ее гистологического строения и экспрессию иммунных субъединиц протеасом LMP2 и LMP7 после ксенотрансплантации крысам.

### Материалы и методы

Эксперименты были проведены в соответствии с Законом Украины «О защите животных от жестокого обращения» (№ 3447-IV от 21.02.2006 г.) при соблюдении требований Комитета по биоэтике Института, согласованных с положениями «Европейской конвенции о защите позвоночных животных, используемых для экспериментальных и других научных целей» (Страсбург, 1986).

Фрагменты аорты новорожденных поросят длиной 0,5–0,7 см разрезали вдоль, отмывали в холодном стерильном физиологическом растворе и помещали на 20 ч при 4°C в раствор НТК («Dr. F. Kohler Chemie GmbH», Германия) или «Евро-Коллинз» («Chemech Laboratories Ltd», Индия).

В качестве образца сравнения использовали фрагменты аорты, инкубированные в среде DMEM («PAA», Австрия) в течение 20 ч в тех же условиях, а также ткань аорты, обработанную ферментом  $\alpha$ -галактозидазой (« $\alpha$ -Galactosidase from green coffee beans», «Sigma», США). Известно, что данный фермент элиминирует эпитоп  $\alpha$ -Gal с поверхности клеток свиньи [29].

Обработку ферментом проводили следующим образом. Фрагмент аорты размером 0,5 × 0,5 см инкубировали в ферментативном растворе  $\alpha$ -галактозидазы (5 Ед/мл фермента, 100 мМ HEPES, pH 5,0) в течение 20 ч при 4°C. Затем трижды промывали стерильным физиологическим раствором по 5 мин.

Эктопическую ксенотрансплантацию осуществляли 6–8-месячным аутбредным белым крысам-самцам под капсулу почки по методу N.J. Robertson и соавт. [30]. Фрагменты аорты отмывали от консервирующих и ферментативной сред в стерильном физиологическом растворе, разрезали скальпелем на кусочки размером приблизительно 0,1 × 0,1 см и трансплантировали под капсулу левой почки. Во время операции крыс наркотизировали введением комбинации «Золетил 100» («Virbac», Франция) и «Седазин» («Biowet», Польша). В пре- и посттрансплантационном периоде иммуносупрессанты не применяли.

Животные были разделены на четыре группы с ксенотрансплантацией: 1 – фрагментов после

expression of immunoproteasome subunits LMP2 and LMP7 after xenotransplantation to rats.

### Materials and methods

The experiments were carried out in accordance with the Law of Ukraine On the Protection of Animals Against Cruelty (№ 3447-IV of February 21, 2006), in compliance with the requirements of the Bioethics Committee of the Institute for Problems of Cryobiology and Cryomedicine of the NAS of Ukraine, agreed to the statements of European Convention for the Protection of Vertebrate Animals Used for Experimental and Other Scientific Purposes (Strasbourg, 1986).

The newborn piglet aortic fragments of 0.5–0.7 cm long were cut lengthwise, washed in cold sterile physiological saline and then placed for 20 hrs at 4°C into either HTK (Dr. F. Kohler Chemie GmbH, Germany) or Euro-Collins (Chemech Laboratories Ltd, India) solutions.

The aortic fragments, incubated in DMEM (PAA, Austria) for 20 hrs under the same conditions, as well as the aortic tissue, treated with  $\alpha$ -galactosidase enzyme ( $\alpha$ -Galactosidase from green coffee beans, Sigma, USA) were the reference specimens. This enzyme is known to eliminate the  $\alpha$ -Gal epitope from the porcine cell surface [29].

The treatment with enzyme was as follows. An aortic fragment (0.5×0.5 cm) was incubated in  $\alpha$ -galactosidase enzyme solution (5 U/ml of enzyme, 100 mM HEPES, pH 5.0) for 20 hrs at 4°C, then washed three times with sterile saline for 5 min.

An ectopic xenotransplantation was carried out to 6–8-month-old outbred white male rats under the renal capsule according to the method of Robertson *et al.* [30]. The aortic fragments were washed of the preservation and enzymatic media by sterile physiological saline, cut with scalpel into pieces of approximately 0.1 × 0.1 cm and transplanted under the left renal capsule. During surgery the rats were anesthetized with Zoletil 100 (Virbac, France) and Sedazin (Biowet, Poland) combination. No immunosuppressive drugs were used in pre- and post-transplantation periods.

The animals were divided into four groups: the group 1 comprised the animals with xenotransplantation of fragments after HS in HTK ( $n = 5$ ); the group 2 consisted of the animals with xenotransplanted fragments after HS in Euro-Collins ( $n = 5$ ); the fragments post HS in DMEM made the group 3 ( $n = 5$ ); those after  $\alpha$ -galactosidase treatment ( $n = 4$ ) represented the group 4.

To day 7 after transplantation, the rats were sacrificed and the kidneys with grafts were removed, then fixed in 4% paraformaldehyde for 4 hrs

ГХ в НТК ( $n = 5$ ); 2 – фрагментов после ГХ в «Евро-Коллинз» ( $n = 5$ ); 3 – фрагментов после ГХ в DMEM ( $n = 5$ ); 4 – фрагментов после обработки  $\alpha$ -галактозидазой ( $n = 4$ ).

На 7-е сутки после трансплантации крыс забивали и извлекали почки с трансплантатами, которые 4 ч фиксировали в 4%-м параформальдегиде (pH 7,4, «Sigma»), переносили на ночь в раствор 30%-й сахарозы на фосфатно-солевом буфере (PBS), после чего медленно замораживали и хранили в жидком азоте до момента приготовления криостатных срезов. Для приготовления криостатных срезов образцы извлекали из хранилища, заливали в монтирующую среду «Tissue-Tek» («Sakura», Япония) и изготавливали серии поперечных срезов ткани толщиной  $5 \times 7$  мкм на криомикротоме «MEV» («MEV» Германия).

Для иммунофлуоресцентного мечения субъединиц иммунопротеасом LMP2 и LMP7 образцы пермеабилizировали в 0,1M PBS (pH 7,4), содержащем 0,25% Тритон X-100 и 0,1% Tween 20 (оба – «Sigma») в течение 20 мин. Для блокировки неспецифического мечения срезы выдерживали 60 мин при комнатной температуре в растворе, содержащем 2% бычьего сывороточного альбумина («Sigma»), 0,2% Тритон X-100 и 0,3M глицина («Reanal», Венгрия). Затем образцы инкубировали в разведении 1:500 с первыми кроличьими антителами к субъединице LMP7 («Enzo Life Science», США) или мышинными антителами к субъединице LMP2 («Enzo Life Science») в течение 15 ч при 4°C. После тройной отмывки от первых антител образцы инкубировали в течение 30 мин при комнатной температуре со вторыми антителами: антикроличьими Alexa488-конъюгированными («Abcam», Великобритания) в разведении 1:700 или антмышинными Alexa546-конъюгированными («Abcam») в разведении 1:600 соответственно. Для мечения макрофагов был использован прямой протокол мечения с PE-конъюгированными антителами (Anti-Rat Macrophage Marker, «eBioscience», США) в разведении 1:60.

После отмывки от антител срезы заключали под покровные стекла и исследовали с помощью конфокального лазерного микроскопа «Axio Observer Z1» («Carl Zeiss», Германия). Интенсивность флуоресценции антител, конъюгированных с Alexa488, регистрировали при возбуждении 490 нм и излучении 519 нм, а антител, конъюгированных с Alexa546, при возбуждении 556 нм и излучении 573 нм. Для анализа изображения использовали программу «LSM Image Examiner» («Carl Zeiss»). Подсчитывали количество клеток, экспрессирующих иммунопротеасомы с субъеди-

(pH 7.4, Sigma), transferred into 30% sucrose solution in phosphate-buffered saline (PBS) overnight, then slowly frozen and stored in liquid nitrogen until cryostat section preparing. To prepare the cryostat sections, the specimens were removed from storage, immersed into Tissue-Tek mounting medium (Sakura, Japan), and the series of transverse tissue sections of 5–7  $\mu\text{m}$  thick were made with MEV cryomicrotome (MEV, Germany).

For immunofluorescent labeling of the immunoproteasome subunits LMP2 and LMP7 the specimens were permeabilized in 0.1 M PBS (pH 7.4) containing 0.25% Triton X-100 and 0.1% Tween 20 (both Sigma) for 20 min. To block the non-specific labeling, the sections were kept for 60 min at room temperature in the solution, containing 2% bovine serum albumin (Sigma), 0.2% Triton X-100, and 0.3 M glycine (Reanal, Hungary). Then the specimens were incubated at 1:500 dilution either with primary rabbit antibodies to LMP7 subunit (Enzo Life Science, USA) or mouse antibodies to LMP2 subunit (Enzo Life Science) for 15 hrs at 4°C. After a threefold wash-out of primary antibodies, the specimens were incubated for 30 min at room temperature with the secondary antibodies: anti-rabbit Alexa 488-conjugated (Abcam, UK) at 1:700 dilution or anti-mouse Alexa 546-conjugated (Abcam) at 1:600 dilution, respectively. For macrophage labeling, a direct labeling protocol with PE-conjugated antibodies (Anti-Rat Macrophage Marker, eBioscience, USA) at 1:60 dilution, was used.

After wash-out of antibodies, the sections were placed under coverslips and examined using the LSM 510 Live confocal laser microscope (Carl Zeiss, Germany). Fluorescence intensity of the antibodies, conjugated to Alexa 488 and Alexa 546, was recorded at the excitation of 490 and 556 nm, respectively, and the emission of 519 and 573 nm, respectively. For image analysis, we used the LSM Image Examiner software (Carl Zeiss). The number of cells, expressing the immunoproteasomes with LMP2 and LMP7 subunits in foci of lymphocyte-macrophage infiltration in aortic xenograft (field 1) and kidney parenchyma at the boundary with xenograft (field 2) was counted. The number of positively labeled cells in the section at an opposite to xenograft renal pole, was calculated as well (field 3).

Some sections were stained with hematoxylin and eosin by the standard technique. Histological samples were examined and photographed using the transmitted light microscope AmScope IN300T-FL, Model XYL-403 (AmScope, China). The hematoxylin- and eosin-stained sections were morphometrically

нищами LMP2 и LMP7, в очагах лимфоцитарно-макрофагальной инфильтрации в ксенотрансплантате аорты (поле 1) и паренхиме почки на границе с ксенотрансплантатом (поле 2). Также подсчитывали количество позитивно меченных клеток в срезе на противоположном от ксенотрансплантата полюсе почки (поле 3).

Часть срезов окрашивали гематоксилином и эозином по стандартной методике. Гистологические образцы исследовали и фотографировали с помощью светоптического микроскопа «AmScope IN300T-FL, модель XYL-403» («AmScope», Китай). Для морфометрического анализа срезов, окрашенных гематоксилином и эозином, использовали программу для обработки изображений «AxioVision Rel 4.7». При увеличении 400 подсчитывали количество клеток в очагах лимфоцитарно-макрофагальной инфильтрации в ксенотрансплантате аорты (поле 1) и на границе между паренхимой почки и ксенотрансплантатом (поле 2). Анализировали по 8–10 серийных срезов, полученных от каждого из экспериментальных животных. Результат нормировали на 1000 мкм<sup>2</sup> площади среза.

Для статистической обработки данных использовали программные приложения «Excel» («Microsoft», США) и «Statistica 7.0» («StatSoft», США). Данные представляли в виде средних значений – стандартное отклонение. Различия между выборками оценивали с помощью однофакторного дисперсионного анализа, значимыми считали различия при  $p < 0,05$ .

### Результаты и обсуждение

Пересадка донорской ткани под капсулу почки реципиента широко используется в экспериментальной трансплантологии, поскольку субкапсулярное пространство не является иммунологически привилегированным сайтом, позволяет посадить достаточное количество донорской ткани и обеспечивает хорошую васкуляризацию трансплантата [30]. В работе мы использовали субкапсулярную трансплантацию для оценки выживаемости ткани аорты, ее морфологических особенностей и интенсивности иммунологических реакций, развивающихся в ответ на ксенографт.

Анализ почек с ксенографтами выявил сохранившуюся гистологическую структуру ткани аорты на 7-е сутки после трансплантации (рис. 1). В образцах всех экспериментальных групп хорошо заметна *tunica media* аорты, представленная параллельно расположенными тяжами эластических элементов. Капсула почки над трансплантатами часто разволокнена, с единич-

анализированной с помощью программного обеспечения AxioVision Rel 4.7 (Carl Zeiss). The number of cells in the foci of lymphocyte-macrophage infiltration in aortic xenograft (field 1) and at the boundary between the renal parenchyma and xenograft (field 2) were calculated at 400 magnification. 8–10 serial sections obtained from each experimental animal were analyzed. The result was normalized to 1,000 μm<sup>2</sup> of the section area.

The data were statistically processed using the Excel (Microsoft, USA) and Statistica 7.0 (StatSoft, USA) software. The data were presented as the mean – standard deviation. Differences between the samples were assessed with the univariate analysis of variance, the differences were considered significant at  $p < 0.05$ .

### Results and discussion

The donor tissue transplantation under the renal capsule of recipient is widely used in experimental transplantology, since the subcapsular space is not an immunologically privileged site, and it allows grafting a sufficient amount of donor tissue and ensures a good vascularization of the graft [30]. Here, we used a subcapsular transplantation to assess the survival of aortic tissue, its morphological features, and the intensity of immunological reactions, developed in response to xenograft.

The analysis of the kidneys with xenografts revealed the preserved histological structure of aortic tissue to day 7 post transplantation (Fig. 1). In the specimens of all the experimental groups, we could see the *tunica media* of the aorta, represented by parallel strands of elastic elements. The renal capsule fibers over the grafts were often disarranged, with single small infiltrates. The rest of the kidney was of normal appearance, the tubular epithelium was preserved.

Specific structural changes were revealed in xenografts depending on pre-transplant treatment of donor tissue. In the group 1 xenografts (fragment incubation in HTK solution), the aortic elastic fibers were convoluted and had small gaps in-between. Lymphohistiocytic infiltration was represented by small single cell clusters in graft-adjacent parenchyma.

In the group 2 grafts (incubation of fragments in Euro-Collins solution), the elastic fibers were sharply crimped, somewhere disorganized, with different-sized gaps in-between (Fig. 1, A). In the area of the graft adjacency to renal parenchyma, there was a small focal lymphohistiocytic infiltration. In the graft-adjacent renal parenchyma, the uneven mesangial lymphohistiocytic infiltration, swelling of tubular epithelium with desquamation and a

ными мелкими инфильтратами. На остальном протяжении почка имеет нормальный вид, эпителий канальцев сохранен.

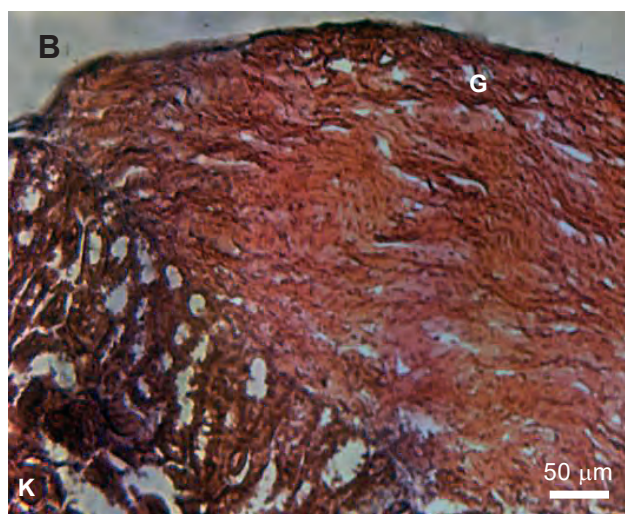
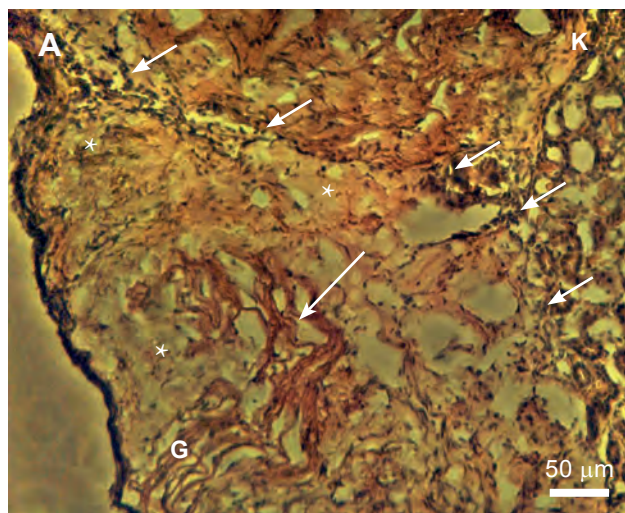
В ксенографтах были выявлены специфические структурные изменения в зависимости от типа предтрансплантационной обработки донорской ткани. В ксенографтах группы 1 (инкубация фрагментов в растворе НТК) эластические волокна аорты имеют извитой вид с небольшими оптическими щелями между ними. Лимфогистиоцитарная инфильтрация представлена в прилежащей к трансплантату паренхиме мелкими единичными скоплениями клеток.

В трансплантатах группы 2 (инкубация фрагментов в растворе «Евро-Коллинз») эластические волокна – резко извитые, местами дезорганизованы, с разнокалиберными оптическими пустотами между ними (рис. 1, А). В зоне прилегания трансплантата к почечной паренхиме имеется мелкоочаговая лимфогистиоцитарная инфильтрация. В прилежащей к трансплантату почечной паренхиме отмечаются неравномерная мезангиальная лимфогистиоцитарная инфильтрация, набухание эпителия канальцев с десквамацией и умеренная инфильтрация межканальцевой стромы.

Ксенографты группы 3 (инкубация фрагментов в DMEM) имеют выраженное разволокнение с крупными оптическими пустотами между волокнами (рис. 1, В). В зоне прилегания трансплантата к почечной паренхиме выявляются мелкоочаговые лимфогистиоцитарные инфильтраты с некрозом этих зон. В прилежащей к трансплантату почечной паренхиме отмечаются полнокровные клубочки, неравномерная мезангиальная лимфогистиоцитарная инфильтрация, набухание эпителия канальцев с десквамацией и умеренная инфильтрация межканальцевой стромы.

В ксенографтах группы 4 (обработка фрагментов  $\alpha$ -галактозидазой) эластические волокна аорты имеют извитой вид с незначительными оптическими щелями между ними. Лимфогистиоцитарная инфильтрация слабо выражена.

Результаты количественного анализа клеток в очагах инфильтрации в ксенотрансплантате и на границе с паренхимой почки представлены в табл. 1. Заметно, что количество инфильтрующих клеток значительно меньше в срезах ксенографтов групп 2 и 4, чем в группах 1 и 3. В целом качественный анализ состояния ксенографтов аорты и количественная оценка клеток очаговой инфильтрации свидетельствуют об уменьшении иммунного ответа на ткань аорты, подвергнутую ферментативной обработке с  $\alpha$ -галактозидазой и ГХ в растворе «Евро-Коллинз».



**Рис. 1.** Гистологические образцы ксенографтов аорты новорожденных поросят на 7-е сутки после трансплантации под капсулу почки крысам экспериментальных групп: **А** – группа 2 (ГХ в растворе «Евро-Коллинз»); **В** – группа 3 (ГХ в растворе DMEM). К – ткань почки, Г – ткань трансплантата, маленькие стрелки – зоны лимфоцитарно-макрофагальной инфильтрации, крупная стрелка – сохраненная ткань аорты, звездочки – зоны некроза. Окраска гематоксилином и эозином.

**Fig. 1.** Histological specimens of newborn piglet aortic xenografts to day 7 after transplantation under renal capsule to rats of experimental groups: **A** – group 2 (HS in Euro-Collins solution); **B** – group 3 (HS in DMEM). K – kidney tissue, G – graft tissue, small arrows – areas of lymphocyte-macrophage infiltration, large arrow – preserved aortic tissue, asterisks – necrotic areas. H&E stain.

moderate infiltration of intertubular stroma, were observed.

The group 3 xenografts (incubation of fragments in DMEM) had pronounced fiber disarrangements with large gaps between fibers (Fig. 1B). In the area of graft adjacency to renal parenchyma there were the small focal lymphohistiocytic infil-

**Таблица 1.** Количество клеток на 1000 мкм<sup>2</sup> площади среза в ксенотрансплантате аорты (поле 1) и на границе между паренхимой почки и ксенотрансплантатом (поле 2)

**Table 1.** Cell number per 1,000 μm<sup>2</sup> of section area in aortic xenograft (field 1) and at the boundary between the renal parenchyma and xenograft (field 2)

Группа Group	Условия инкубации Incubation conditions	Поле 1 Field 1	Поле 2 Field 1
1	НТК	54,55 ± 11,81*.#	36,67 ± 10,41*.#
2	«Евро-Коллинз» Euro-Collins	21,32 ± 6,92	12,84 ± 2,70
3	DMEM	33,32 ± 7,74*	18,08 ± 9,24
4	α-галактозидаза α-galactosidase	15,98 ± 7,91	11,89 ± 0,67

**Примечания:** \* – количество клеток значительно отличается от показателя группы 4; # – количество клеток значительно отличается от показателя группы 2.

**Notes:** \* – cell number significantly differs from the index of group 4; # – cell number significantly differs from that of group 2.

Мечение антителами к иммунной субъединице протеасом LMP7 показало, что в ксенографтах аорты, подвергнутой ГХ в растворах НТК (группа 1) и DMEM (группа 3), наблюдается значительное количество позитивно окрашенных клеток (табл. 2; рис. 2, В, D). В паренхиме почки на границе с ксенографтом и на остальном протяжении не обнаруживается выраженной экспрессии LMP7.

В образцах аорты, обработанных раствором «Евро-Коллинз» (группа 2), мечения LMP7 в толще ксенографта не наблюдается, но оно присутствует в паренхиме почки (табл. 2).

Мечение антителами к иммунной субъединице протеасом LMP2 выявило сходные характеристики во всех группах: незначительную экспрессию в ксенографтах и высокую – в паренхиме почки (рис. 3, А, В; табл. 2). Характерно, что в паренхиме почки позитивное мечение наблюдалось преимущественно в эпителии канальцев, а не в мальпигиевых тельцах.

Во всех исследуемых группах клетки, окрашенные антителами к макрофагам, обнаруживались на границе паренхимы почки и ксенографта (рис. 3, С, D; табл. 2). В образцах групп 1 и 3 зоны позитивно меченых клеток были более обширны, чем в остальных.

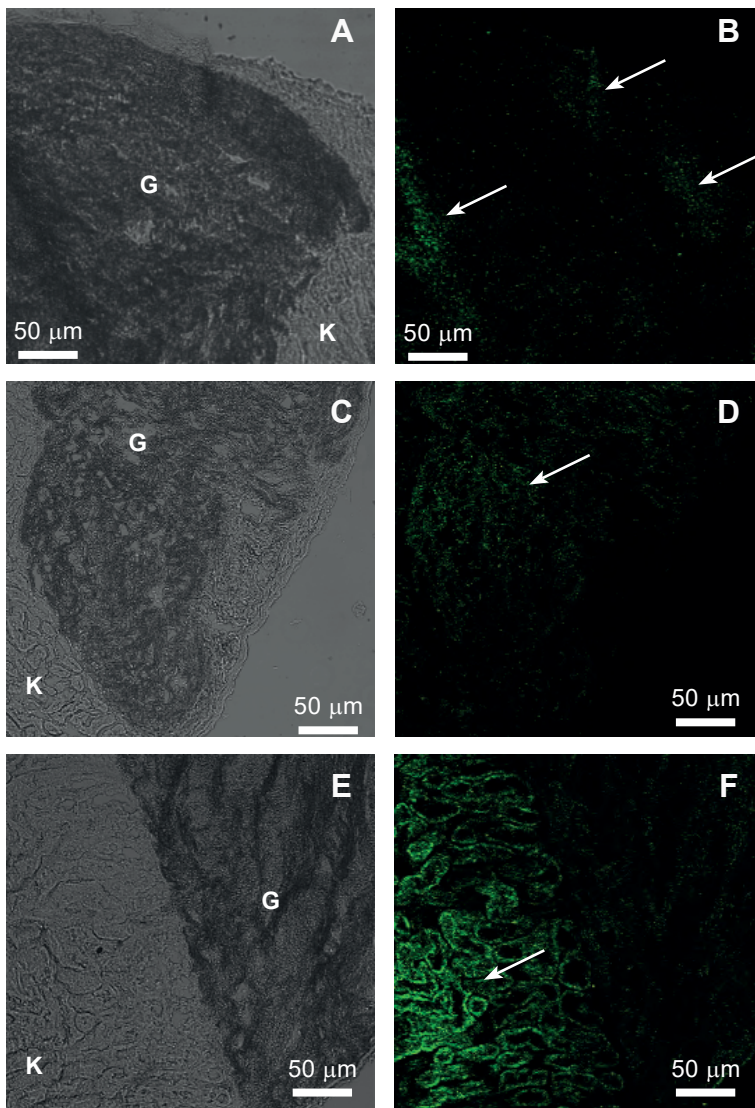
**Таблица 2.** Полуколичественные показатели мечения клеток, экспрессирующих LMP7, LMP2, Anti-Rat Macrophage Marker на 1000 мкм<sup>2</sup> площади среза в ксенотрансплантате аорты (поле 1), паренхиме почки на границе с ксенотрансплантатом (поле 2), а также в паренхиме на остальном протяжении почки (поле 3)

**Table 2.** Semi-quantitative indices of labeling of cells, expressing LMP7, LMP2, Anti-Rat Macrophage Marker per 1,000 μm<sup>2</sup> of the section area in aortic xenograft (field 1), renal parenchyma at the boundary with xenograft (field 2), as well as in rest kidney parenchyma (field 3)

Группа Group	Условия инкубации Incubation conditions	Экспрессия маркера Marker expression	Поле 1 Field 1	Поле 2 Field 2	Поле 3 Field 3
1	НТК	LMP7	+++	+	-
		LMP2	+	++	+++
		Macrophage	-	++	-
2	«Евро-Коллинз» Euro-Collins	LMP7	-	+++	+++
		LMP2	+	+++	+++
		Macrophage	-	+	-
3	DMEM	LMP7	+++	+	-
		LMP2	+	+++	+++
		Macrophage	-	+++	-
4	α-галактозидаза α-galactosidase	LMP7	-	-	-
		LMP2	+	+++	+++
		Macrophage	-	+	-

**Примечания:** «-» – отсутствие окрашивания, «+» – присутствует несколько позитивно окрашенных клеток, «++» – половина клеток позитивно окрашена, «+++» – больше половины клеток позитивно окрашены.

**Notes:** «-» – no staining, «+» – there are several positively stained cells, «++» – half of cells are positively stained, «+++» – more than half of cells are positively stained.



**Рис. 2.** Иммуногистохимическое окрашивание срезов ксенографтов аорты новорожденных поросят первыми антителами к субъединице иммунопротеасом LMP7 и вторыми Alexa488-конъюгированными антителами. Группы: 1 – A, B; 3 – C, D; 2 – E, F. К – ткань почки, G – ткань трансплантата, стрелками указаны зоны, в которых присутствуют позитивноокрашенные клетки; A, C, E – фотография в проходящем свете.

**Fig. 2.** Immunohistochemical staining of newborn piglet aortic xenograft sections with the primary antibodies immunoproteasome subunit LMP7 and the secondary Alexa488-conjugated antibodies. Groups: 1 – A, B; 3 – C, D; 2 – E, F. K – kidney tissue, G – graft tissue, arrows indicate areas with presented positively stained cells; A, C, E – photo in transmitted light.

Известно, что при снижении температуры от нормотермии до уровня, близкого к 0°C, наблюдается примерно пятикратное уменьшение скорости клеточного метаболизма, а потребность тканей в кислороде снижается приблизительно на 80% [13]. Это препятствует развитию ишемических повреждений в тканях, но в то же время приводит к ингибированию активности ферментативных клеточных систем, ответственных за поддержание окислительно-восстано-

вляется с некрозом этих зон. В прилежащей к трансплантату почечной паренхиме мы отметили большое количество гломерул, неравномерную мезангиальную лимфоцитарную инфильтрацию, набухание tubular эпителия с десквамацией, и умеренную инфильтрацию интертубулярной стромы.

В группе 4 ксенографтов ( $\alpha$ -галактозидазе-обработанные фрагменты), аортальные эластические волокна были скручены в минорные промежутки между ними. Лимфоцитарная инфильтрация была слегка выражена.

Таблица 1 демонстрирует результаты клеточного количественного анализа инфильтрационных очагов в ксенографте и на границе с почечной паренхимой. Видно, что количество инфильтрирующих клеток значительно ниже в ксенографтных срезах групп 2 и 4, чем в группах 1 и 3. В целом, качественный анализ состояния аорты ксенографта и количественная оценка очаговой инфильтрации клеток свидетельствуют о снижении иммунного ответа на аортальную ткань, подвергшуюся ферментативной обработке с помощью  $\alpha$ -галактозидазы и HS в Euro-Collins растворе.

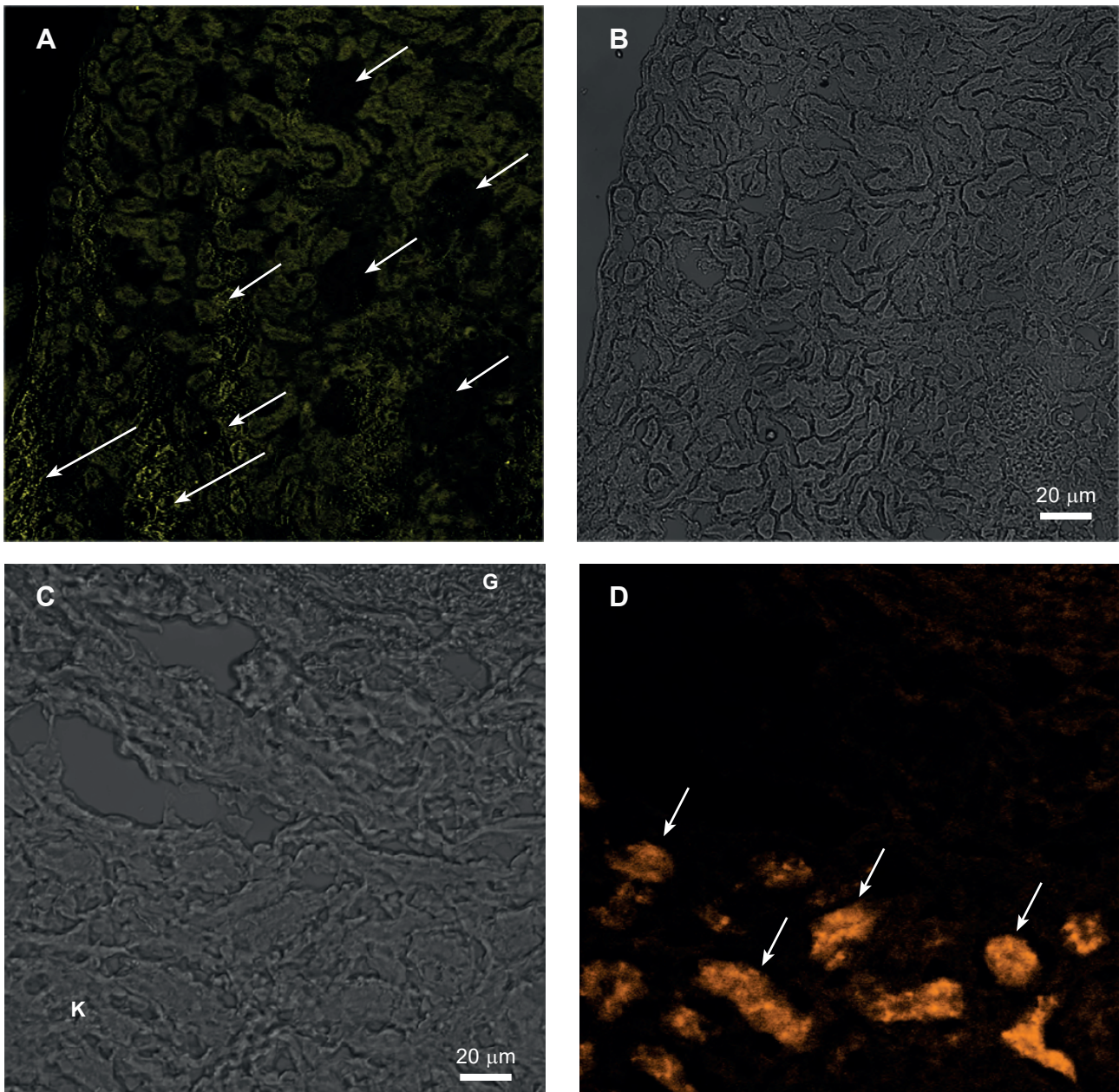
Обозначение антителами к субъединице иммунопротеасом LMP7 показало значительное количество позитивно окрашенных клеток, наблюдаемых в аорте ксенографта, подвергнутой HS в HTK (группа 1) и DMEM (группа 3) (рис. 2B, D; таблица 2). Не выраженной экспрессии LMP7 было найдено как на границе с ксенографтом, так и в остальной почечной паренхиме.

В Euro-Collins-обработанных аортальных срезах (группа 2), не было обнаружено LMP7-обозначения в толщине ксенографта, но оно присутствовало в почечной паренхиме (таблица 2).

Обозначение антителами к субъединице иммунопротеасом LMP2 выявило аналогичные особенности во всех группах, *т. е.* слабая экспрессия в ксенографте и высокая в почечной паренхиме (рис. 3A, B; таблица 2). Характерно, что в почечной паренхиме позитивное обозначение было обнаружено преимущественно в tubular эпителии, а не в Malpighian телах.

Во всех исследованных группах, клетки, обозначенные антителами к макрофагам, были найдены на границе почечной паренхимы и ксенографта (рис. 3C, D; таблица 2). В срезах групп 1 и 3, они





**Рис. 3.** Иммуногистохимическое окрашивание срезов ксенографтов аорты новорожденных поросят первыми антителами к субъединице иммунопротеасом LMP2 (**A, B**) и вторыми Alexa546-конъюгированными антителами, а также прямыми PE-конъюгированными Anti-Rat Macrophage Marker антителами (**C, D**). К – ткань почки, Г – ткань трансплантата. **A, B** – положительное окрашивание эпителия извитых канальцев почки (длинные стрелки) и отсутствие окрашивания в мальпигиевых тельцах. **C, D** – зоны, в которых присутствуют позитивноокрашенные клетки; **B, C** – фотография в проходящем свете.

**Fig. 3.** Immunohistochemical staining of newborn piglet aortic xenograft sections with primary antibodies to immunoproteasome subunit LMP2 (**A, B**) and secondary Alexa546-conjugated antibodies, as well as the direct PE-conjugated Anti-Rat Macrophage Marker antibodies (**C, D**). К – kidney tissue, G – graft tissue. **A, B** – positive staining of epithelium of renal convoluted tubules (long arrows) and no staining in Malpighian bodies. **C, D** – zones with positively stained cells; **B, C** – photo in transmitted light.

вительного баланса и трансмембранных градиентов ионов. В связи с этим для консервирования органов были разработаны несколько типов сред, препятствующих перераспределению ионов и других низкомолекулярных веществ, а также предотвращающих набухание и отек [17].

zones of positively labeled cells were more extensive than in the rest ones.

It is known that when decreasing the temperature from normothermia down to the level close to 0°C, there is an approximately five-fold decrease in cell metabolism rate, and the tissue demand in oxygen reduces by approximately 80% [12]. This

В представленной работе были выбраны растворы принципиально разного состава, а именно:

- «Евро-Коллинз», имитирующий внутриклеточный электролитный состав за счет высокого содержания ионов калия и включающий осмотический барьер, обеспечиваемый глюкозой;

- НТК, содержащий низкие концентрации калия и натрия, имеющий в составе осмотический барьер в виде маннитола, а также аминокислоты, стабилизирующие клеточные мембраны и являющиеся субстратами для анаэробного метаболизма;

- DMEM, имитирующий состав внеклеточной среды (низкий уровень калия и высокий уровень натрия), используется в технологиях клеточного культивирования.

Первоначально при разработке состава консервирующих сред исследователи не ставили задачу модификации антигенного профиля тканей/органов, подлежащих трансплантации. Однако в ходе их использования появились факты, свидетельствующие о влиянии таких сред на иммуногенность пересаживаемого органа. P. Brenner и соавт. [7] было замечено, что длительная гипотермическая перфузия сердца свиньи консервирующим раствором приводит к снижению иммунного ответа на ксенографт. Более детальные эксперименты, проведенные M. Keller и соавт. [21] на культуре эндотелиоцитов аорты свиньи, показали уменьшение экспрессии эпитопа  $\alpha$ -Gal на поверхности клеток на 32% после инкубации в растворе НТК. В нашей предыдущей работе сравнительное иммунофлуоресцентное мечение эпитопа  $\alpha$ -Gal после ГХ фрагментов аорты новорожденных поросят в НТК и «Евро-Коллинз» (24 ч) показало снижение данного показателя по сравнению с нативными образцами [1].

По данным S. Park и соавт. [29] ферментативная обработка  $\alpha$ -галактозидазой свиных аортальных клапанов позволяет добиться снижения иммуногистохимического мечения эпитопа  $\alpha$ -Gal вплоть до неопределяемого. Отсутствие антигенного эпитопа на поверхности клеток закономерно снижает иммуногенность свиного ксенографта. Вследствие этого образцы аорты, обработанные  $\alpha$ -галактозидазой (группа 4), характеризовались минимальным количеством инфильтрующих клеток. Полного отсутствия инфильтрующих клеток в сайте трансплантации фрагментов аорты, обработанной ферментом, добиться не удалось, что может быть связано с двумя причинами. Во-первых, повреждение ткани при оперативном вмешательстве приводит к активации клеток иммунной системы. Во-вторых, в системе ксеноген-

prevents the ischemic damage development in tissues, but at the same time inhibits the activity of enzymatic cell systems, responsible for maintaining the redox balance and transmembrane ion gradients. In this regard, organ preservation utilizes several types of the media, preventing the redistribution of ions and other low-molecular substances, as well as swelling and edema [16].

Here, we selected the solutions with crucially different composition such as:

- the Euro-Collins, which simulated intracellular electrolyte composition due to a high content of potassium ions and contained the glucose, providing an osmotic barrier;

- НТК, containing low concentrated potassium and sodium, which comprised mannitol, acting as an osmotic barrier, as well as the amino acids, stabilizing cell membranes and being the substrates for anaerobic metabolism;

- DMEM, simulating the composition of extracellular medium (low potassium and high sodium levels), used in cell culture technologies.

Initially, when developing the composition of preservation media, the researchers did not set the task to modify the antigenic profile of tissues/organs to be transplanted. Nevertheless, during their use the facts appeared, which testified to the impact of these media on immunogenicity of the transplanted organs. P. Brenner *et al.* [6] noted that prolonged hypothermic perfusion of porcine heart with a preservation solution entailed a decrease in the immune response to xenograft. More detailed experiments performed by M. Keller *et al.* [21] in porcine aortic endothelial cell culture showed a decrease in  $\alpha$ -Gal epitope expression on cell surface by 32% after incubation in НТК. In our previous work, a comparative immunofluorescent labeling of the  $\alpha$ -Gal epitope after HS of newborn piglet aortic fragments in НТК and Euro-Collins (24 hrs) showed a decrease in this index as compared to the fresh specimens [2].

As reported by S. Park *et al.* [29], an enzymatic treatment with  $\alpha$ -galactosidase of porcine aortic valves allowed achieving the reduction of immunohistochemical labeling of  $\alpha$ -Gal epitope down to undetectable level. The absence of antigenic epitope on a cell surface expectably reduces the immunogenicity of porcine xenograft. As a consequence, the  $\alpha$ -galactosidase-treated aortic samples (group 4) were characterized by the minimum number of infiltrating cells. We could not achieve a complete absence of infiltrating cells in the transplantation site of the enzyme-treated aortic fragments, that might be due to two reasons. First, the tissue damage during surgery results in acti-



ной пары «донор-реципиент», кроме Gal- $\alpha$ -1,3-Gal, существует ряд антигенов, способных вызвать реакцию отторжения [9]. Поэтому весьма вероятно, что на отдаленных посттрансплантационных сроках ксенографты аорты этой группы будут отторгнуты.

Интересно, что в образцах группы 2 нами были получены сходные с группой 4 результаты, что свидетельствует о снижении иммуногенности ткани аорты после ГХ в растворе «Евро-Коллинз». Наиболее выраженные признаки отторжения, проявляющиеся в частичной деструкции ксенографта и увеличении количества инфильтрующих клеток, были установлены в образцах остальных групп.

М. Keller и соавт. [21] описали следующие возможные молекулярные механизмы снижения присутствия эпитопа  $\alpha$ -Gal на мембранах клеток:

- изменение химической структуры эпитопа или связанного с ним белка, которые делают невозможным их распознавание с помощью специфических антител;
- элиминация эпитопа с клеточной мембраны вследствие разрыва межмолекулярных связей;
- маскировка эпитопа высокомолекулярными веществами, входящими в состав консервирующих сред.

По наблюдениям этих авторов значительное модифицирующее влияние на эпитоп  $\alpha$ -Gal имеет консервирующий раствор «Университет Висконсина» (UW). Содержащиеся в нем высокомолекулярные соединения, крахмал, раффиноза и лактобионат маскировали эпитоп [21].

В наших экспериментах модифицирующий эффект наблюдался при использовании раствора «Евро-Коллинз», в составе которого отсутствуют подобные вещества. Однако растворы «Евро-Коллинз и UW содержат высокую концентрацию ионов калия. Возможно, данный фактор вносит вклад в модификацию эпитопа  $\alpha$ -Gal, однако для выяснения этого механизма необходимы дополнительные исследования.

К настоящему времени доказана роль протеасом как специализированных мультисубъединичных белковых комплексов, осуществляющих внутриклеточный протеолиз, в развитии иммунного ответа. Гены, кодирующие иммунные субъединицы LMP2 и LMP7, находятся в локусе главного комплекса совместимости (ГКГ) класса II [27]. При встраивании данных субъединиц в протеасому изменяется ее протеолитическая активность и увеличивается продукция антигенных эпитопов. Захваченный АПК антиген подвергается протеолизу иммунопротеасомами в цитоплазме, переносится в эндоплазматический ре-

вату иммунных клеток. Вторично, система «донор-реципиент» ксеногенной пары, имеет некоторые антигены, способные вызвать реакцию отторжения в дополнение к Gal- $\alpha$ -1,3-Gal [8]. Поэтому, в отдаленные посттрансплантационные периоды, аортальные ксенографты этой группы будут, скорее всего, отторгнуты.

Интересно, что в образцах группы 2 нами были получены результаты, сходные с группой 4, что свидетельствует о снижении иммуногенности аортальной ткани после ГХ в растворе «Евро-Коллинз». Более выраженные признаки отторжения, проявляющиеся в частичной деструкции ксенографта и увеличении количества инфильтрующих клеток, были установлены в образцах остальных групп.

М. Keller *et al.* [21] описали следующие возможные молекулярные механизмы снижения присутствия эпитопа  $\alpha$ -Gal на мембранах клеток:

- изменения в химической структуре эпитопа или связанного с ним белка, которые делают невозможным их распознавание с помощью специфических антител;
- элиминация эпитопа с клеточной мембраны вследствие разрыва межмолекулярных связей;
- маскировка эпитопа высокомолекулярными веществами, входящими в состав консервирующих сред.

Более того, М. Keller наблюдал значительное модифицирующее влияние на эпитоп  $\alpha$ -Gal со стороны раствора «Университет Висконсина» (UW). Содержащиеся в нем высокомолекулярные соединения, крахмал, раффиноза и лактобионат маскировали эпитоп [21]. В нашем исследовании модифицирующий эффект наблюдался при использовании раствора «Евро-Коллинз», в составе которого отсутствуют подобные вещества. Однако растворы «Евро-Коллинз и UW содержат высокую концентрацию ионов калия. Возможно, данный фактор вносит вклад в модификацию эпитопа  $\alpha$ -Gal, однако для выяснения этого механизма необходимы дополнительные исследования.

На сегодняшний день доказана роль протеасом в развитии иммунного ответа. Гены, кодирующие иммунные субъединицы LMP2 и LMP7, находятся в локусе главного комплекса совместимости (МНС) класса II [27]. При встраивании данных субъединиц в протеасому изменяется ее протеолитическая активность и увеличивается продукция антигенных эпитопов. Захваченный АПК антиген подвергается протеолизу иммунопротеасомами в цитоплазме, переносится в эндоплазматический ре-

тикулум с помощью ТАР-комплекса (Transporter associated with Antigen Processing), загружается в комплекс ГКГ класса I и переносится на поверхность мембраны для презентации. Имунопротеасомы участвуют в кросс-презентации антигенов посредством ГКГ класса I, приводя к активации иммунного ответа цитотоксическими CD8<sup>+</sup> Т-лимфоцитами [22, 32].

В кросс-презентации могут участвовать как профессиональные АПК (макрофаги, дендритные клетки), так и клетки сосудистого эндотелия [33]. При этом последние имеют в своем арсенале все средства для презентации антигена, включая имунопротеасомы, транспортные белковые комплексы, ассоциированные с процессингом антигенов (ТАР1), и комплексы ГКГ классов I и II [6]. Поскольку показано, что распознавание  $\alpha$ -Gal эпитопа при ксенотрансплантации происходит в том числе и путем кросс-презентации [11], то сосудистый эндотелий, экспрессирующий его в высокой плотности, может играть важную роль в активации процесса отторжения. В случае элиминации эпитопа с поверхности эндотелия отторжение должно замедляться.

Ранее установлено, что трансплантаты, подвергнутые длительной холодовой ишемии [10] или ишемии-реперфузии [24], уже в первые пять суток после пересадки инфильтруются нейтрофилами и макрофагами. Первичными триггерами для такой активации являются молекулярные сигналы повреждения в виде DAMPs (damage-associated molecular patterns) [23], которые неизбежно появляются в трансплантатах при гибели клеток в ходе забора и хранения. Помимо этого, при оперативном вмешательстве происходят активация макрофагов и привлечение (recruiting) их в сайт трансплантации за счет локального повышения хемотаксических факторов MIP-1, MCP-1 и RANTES, высвобождающихся из поврежденных клеток сосудов и паренхимы [37]. Локально повышающаяся концентрация IFN- $\gamma$  и других провоспалительных цитокинов, выделяемых макрофагами в сайте трансплантации, приводит к активации экспрессии иммунных субъединиц протеасом [25]. При этом под воздействием цитокиновой стимуляции иммунные субъединицы могут появляться не только в иммунокомпетентных, но и в паренхиматозных клетках [12].

Н. Ostrowska и соавт. [28] доказали индукцию синтеза имунопротеасом в клетках почки после длительной ишемии и при воспалении. В наших экспериментах наблюдалось повышение экспрессии иммунной субъединицы LMP7 в паренхиме почки после ГХ в растворе «Евро-Коллинз», но не в других средах. Возможно, это свя-

Both professional APCs (macrophages, dendritic cells) and vascular endothelial cells may be involved into cross-presentation [33]. At the same time, the latter have in their arsenal all the means for antigen presentation, including immunoproteasomes, transport protein complexes, associated with antigen processing (TAP1), and MHC class I and II [4]. Since the recognition of  $\alpha$ -Gal epitope during xenotransplantation was shown to occur through the cross-presentation as well [10], the vascular endothelium, expressing it in a high density could play an important role in the rejection process activation. In case of epitope elimination from the endothelial surface, the rejection should slow down.

It was previously established the fact, that the grafts, subjected to either prolonged cold ischemia [9] or ischemia-reperfusion [24], even in the first five days after transplantation were infiltrated by neutrophils and macrophages. The primary triggers for such an activation are the molecular signals of damage, the DAMPs (damage-associated molecular patterns) [23], which inevitably appear in grafts due to cell death during their isolation and storage. In addition, the surgery is associated with activation of the macrophages and their recruitment into the transplantation site due to a local increase in chemotactic factors MIP-1, MCP-1 and RANTES, released from damaged vascular cells and parenchyma [37]. A locally increasing concentration of IFN- $\gamma$  and other pro-inflammatory cytokines, secreted by macrophages at the transplantation site entails the expression activation of the immunoproteasome subunits [25]. Herewith, under the impact of cytokine stimulation, the immune subunits may appear not only in immunocompetent cells, but in parenchymal ones as well [11].

For example, Н. Ostrowska *et al.* [28] proved the induction of immunoproteasome synthesis in renal cells after prolonged ischemia and under inflammation. In our investigations, we observed an increased expression of immune subunit LMP7 in renal parenchyma after HS in Euro-Collins solution, but not in other media. This fact may result from a specific impact of certain components of Euro-Collins solution, that requires an additional study.

Obviously, during xenotransplantation of aorta, subjected to HS, a complex of activation signals is initiated, including the response to surgery, the release of DAMPs from the own tissues and from the transplanted aorta, the secretion of pro-inflammatory cytokines, recognition of APCs xenoantigens,  $\alpha$ -Gal epitope cross-presentation in the context of MHC class I, the stimulation of T-cell subpopulations. The total manifestation of these processes is observed in the aortic xenografts, incubated in HTK



зано со специфическим влиянием некоторых компонентов, входящих в состав «Евро-Коллинз», и требует отдельных исследований.

Очевидно, что при ксенотрансплантации аорты, подвергнутой ГХ, создается комплекс сигналов активации, включающий реакцию на оперативное вмешательство, выброс DAMPs из собственных тканей и трансплантируемой аорты, секрецию провоспалительных цитокинов, распознавание ксеноантигенов АПК, кросс-презентацию эпитопа  $\alpha$ -Gal в контексте ГКГ класса I, стимуляцию субпопуляций Т-клеточного звена. Суммарное проявление этих процессов наблюдается в ксенографтах аорты, инкубированных в растворах НТК и DMEM, в виде образования очагов лимфогистиоцитарной инфильтрации и повышенной экспрессии иммунных субъединиц протеасом в сайте трансплантации. В то же время уменьшение количества инфильтрующих клеток и отсутствие экспрессии субъединиц LMP2 и LMP7 в ксенографтах после ГХ в растворе «Евро-Коллинз» косвенно указывают не только на достаточно хорошую сохранность ткани, но и на снижение экспрессии ксеноантигенов в ней.

Таким образом, представленное *in vivo* исследование подтверждает полученные нами ранее *in vitro* данные, что снижение уровня экспрессии  $\alpha$ -Gal эпитопа в результате ГХ фрагментов аорты поросят в растворе «Евро-Коллинз» приводит к менее выраженному иммунному ответу реципиента после ксенотрансплантации. Однако молекулярные механизмы уменьшения экспрессии ксеноантигена недостаточно исследованы и требуют дальнейшего изучения.

### Выводы

1. На 7-е сутки после гетеротопической ксенотрансплантации под капсулу почки ткань аорты новорожденных поросят сохраняет гистологическую структуру. Однако в ксенотрансплантатах наблюдаются очаги лимфогистиоцитарной инфильтрации, интенсивность которой зависит от вида инкубационной среды.

2. При ксенотрансплантации фрагментов аорты новорожденных поросят под капсулу почки крысам наблюдается повышение экспрессии иммунных субъединиц LMP2 и LMP7 протеасом в ксенографте, связанное с образованием очагов инфильтрации.

3. Ткань аорты новорожденных поросят, подвергнутая инкубации в растворе «Евро-Коллинз» при 4°C, вызывает менее выраженный иммунный ответ по сравнению с ксенографтами, инкубированными в растворах НТК и DMEM.

and DMEM solutions, as the formation of foci of lymphohistiocytic infiltration and an increased expression of immunoproteasome subunits at the transplantation site. At the same time, a decrease in the number of infiltrating cells and the lack of expression of subunits LMP2 and LMP7 in xenografts after HS in Euro-Collins solution indirectly indicates not only quite a good preservation of the tissue, but a decreased expression of xenoantigens in it as well.

Thus, the presented *in vivo* study confirms our previous *in vitro* findings, showing that a decrease in the  $\alpha$ -Gal epitope expression level as a result of HS of piglet aortic fragments in Euro-Collins solution leads to a less pronounced immune response of recipient during xenotransplantation. Nevertheless, the molecular mechanisms for reducing the xenoantigen expression have not been fully studied yet and further research is needed.

### Conclusions

1. To day 7 after heterotopic xenotransplantation under the renal capsule, the newborn piglet aortic tissue preserved its histological structure. However, in xenografts we observed the foci of lymphohistiocytic infiltration, the intensity of which depended on incubation medium.

2. Xenotransplantation of the newborn piglet aortic fragments under renal capsule to rats results in an increase in the expression of the immunoproteasome subunits LMP2 and LMP7 in the xenograft, associated with the infiltration foci formation.

3. The newborn piglet aortic tissue, subjected to incubation in Euro-Collins solution at 4°C causes a less pronounced immune response as compared to the xenografts, incubated in HTC and DMEM.

### References

1. Akpınar B, Sanisoğlu I, Konuralp C, et al. The use of a stentless porcine bioprosthesis to repair an ascending aortic aneurysm in combination with aortic valve regurgitation. *Tex Heart Inst J*. 1999; 26(3): 195-7.
2. Alabedalkarim NM, Boguslavsky KI, Kovalenko IF, et al. [The influence of hypothermic incubation of the neonatal pig aorta in the preservation solutions on the presence of the main xenogene epitopes gal-a-1,3-gal]. *Visnyk Problem Biologii i Medytsyny*. 2017; 4(1): 85-91. Russian.
3. Alabedalkarim NM, Bozhok GA, Legach EI, et al. Outcome of adrenal tissue fragments allotransplantation: the impact of cryopreservation. *Cryobiology*. 2012; 65(3): 188-95.
4. Bagai R, Valujskikh A, Canaday DH, et al. Mouse endothelial cells cross-present lymphocyte-derived antigen on class I MHC via a TAP1- and proteasome-dependent pathway. *J Immunol*. 2005; 174(12): 7711-5.

## Литература

1. Алабедалькарим НМ, Богуславский КИ, Коваленко ИФ, и др. Влияние гипотермической инкубации аорты неонатальных поросят в консервирующих растворах на присутствии главного ксеногенного эпитопа Gal- $\alpha$ -1,3-gal. Вісник проблем біології і медицини. 2017; 4(1): 85–91.
2. Барбараш Л.С., Журавлева И.Ю. Эволюция биопротезов клапанов сердца: достижения и проблемы двух десятилетий. Комплексные проблемы сердечно-сосудистых заболеваний. 2012; (1): 4–11.
3. Караськов АМ, Демин ИИ, Шарифулин РМ, и др. Различные типы кондуитов для реконструкции пути оттока из правого желудочка при процедуре Росса у взрослых: сравнительный анализ. Патология кровообращения и кардиохирургия. 2013; 17(2): 23–7.
4. Akpınar B, Sanisoğlu I, Konuralp C, et al. The use of a stentless porcine bioprosthesis to repair an ascending aortic aneurysm in combination with aortic valve regurgitation. *Tex Heart Inst J*. 1999; 26(3): 195–7.
5. Alabedalkarim NM, Bozhok GA, Legach EI, et al. Outcome of adrenal tissue fragments allotransplantation: the impact of cryopreservation. *Cryobiology*. 2012; 65(3): 188–95.
6. Bagai R, Valujskikh A, Canaday DH, et al. Mouse endothelial cells cross-present lymphocyte-derived antigen on class I MHC via a TAP1- and proteasome-dependent pathway. *J Immunol*. 2005; 174(12): 7711–5.
7. Brenner P, Hinz M, Huber H, et al. Influence of ischemic time on hyperacute xenograft rejection of pig hearts in a working heart perfusion model with human blood. *Transpl Int*. 2000; 13(1): S494–S503.
8. Brode S, Macary PA. Cross-presentation: dendritic cells and macrophages bite off more than they can chew! *Immunology*. 2004; 112(3): 345–51.
9. Byrne GW, McGregor CGA, Breimer ME. Recent investigations into pig antigen and anti-pig antibody expression. *Int J Surg*. 2015; 23(Part B): 223–8.
10. Devitt JJ, King CL, Lee TDG, et al. Early innate immune events induced by prolonged cold ischemia exacerbate allograft vasculopathy. *J Cardiothorac Surg*. 2011; 6: 2–8.
11. Dürrbach A, Baple E, Preece AF, et al. Virus recognition by specific natural antibodies and complement results in MHC I cross-presentation. *Eur J Immunol*. 2007; 37(5): 1254–65.
12. Ebstein F, Kloetzel PM, Krüger E, et al. Emerging roles of immunoproteasomes beyond MHC class I antigen processing. *Cell Mol Life Sci*. 2012; 69(15): 2543–58.
13. Eltzschig HK, Eckle T. Ischemia and reperfusion – from mechanism to translation. *Nature medicine*. 2011; 17(11): 1391–401.
14. Franklin ME Jr, Trevino JM, Portillo G, et al. The use of porcine small intestinal submucosa as a prosthetic material for laparoscopic hernia repair in infected and potentially contaminated fields: long-term follow-up. *Surg Endosc*. 2008; 22(9): 1941–6.
15. Galili U, Rachmilewitz EA, Peleg A, Flechner I. A unique natural human IgG antibody with anti- $\alpha$ -galactosyl specificity. *J Exp Med*. 1984; 160(5): 1519–31.
16. Galili U, Shohet SB, Kobrin E, et al. Man, apes and old world monkeys differ from other mammals in the expression of  $\alpha$ -galactosyl epitopes on nucleated cells. *J Biol Chem*. 1988; 263(33): 17755–62.
17. Guibert EE, Petrenko AY, Balaban CL, et al. Organ preservation: current concepts and new strategies for the next decade. *Transfus Med Hemother*. 2011; 38(2): 125–42.
18. Gurtovenko AA, Anwar J. Modulating the structure and properties of cell membranes: the molecular mechanism of action of dimethyl sulfoxide. *J Phys Chem B*. 2007; 111(35): 10453–60.
19. Gutierrez-Martinez E, Planes R, Anselmi G, et al. Cross-presentation of cell-associated antigens by MHC class I in dendritic cell subsets. *Front Immunol*. [Internet] 2015 [cited 10.08.2018]; 17(6): 363. Available from: <https://www.frontiersin.org/articles/10.3389/fimmu.2015.00363/full>
20. Karasov AM, Demin II, Sharifulin RM, et al. [Different types of conduits for reconstruction of the outflow path from the right ventricle in the Ross procedure in adults: a comparative analysis]. *Patologia Kровоobrascheniya i Kardiokhirurgiya*. 2013; 17(2): 23–7. Russian.
21. Keller M, Beiras-Fernandez A, Schmoedel M, et al. Influence of hypothermia and cardioplegic solutions on expression of  $\alpha$ -Gal epitope on porcine aortic endothelial cells. *Exp Clin Transplant*. 2010; 8(3): 250–7.
22. Kloetzel PM. The proteasome and MHC class I antigen processing. *Biochim Biophys Acta*. 2004; 1695(1-3): 225–33.
23. Kono H, Rock KL. How dying cells alert the immune system to danger. *Nat Rev Immunol*. 2008; 8(4): 279–89.
24. Li L, Okusa MD. Macrophages, dendritic cells and kidney ischemia-reperfusion injury. *Semin Nephrol*. 2010; 30(3): 268–77.
25. Ma W, Lehner PJ, Cresswell P, Pober JS, Johnson DR. Interferon-gamma rapidly increases peptide transporter (TAP)

- 10.08.2018]; 17(6): 363. Available from: <https://www.frontiersin.org/articles/10.3389/fimmu.2015.00363/full>
20. Joziassie DH, Oriol R. Xenotransplantation: the importance of the Gal- $\alpha$ 1,3 Gal epitope in hyperacute vascular rejection. *Biochem Biophys Acta*. 1999; 1455(2-3): 403–18.
  21. Keller M, Beiras-Fernandez A, Schmoekkel M, et al. Influence of hypothermia and cardioplegic solutions on expression of alpha-Gal epitope on porcine aortic endothelial cells. *Exp Clin Transplant*. 2010; 8(3): 250–7.
  22. Kloetzel PM. The proteasome and MHC class I antigen processing. *Biochim Biophys Acta*. 2004; 1695(1-3): 225–33.
  23. Kono H, Rock KL. How dying cells alert the immune system to danger. *Nat. Rev. Immunol*. 2008; 8(4): 279–89.
  24. Li L, Okusa MD. Macrophages, dendritic cells and kidney ischemia-reperfusion injury. *Semin. Nephrol*. 2010; 30(3): 268–77.
  25. Ma W, Lehner PJ, Cresswell P, Pober JS, Johnson DR. Interferon-gamma rapidly increases peptide transporter (TAP) subunit expression and peptide transport capacity in endothelial cells. *J Biol Chem*. 1997; 272(26): 16585–90.
  26. McIntyre JA, Gilula NB, Karnovsky MJ. Cryoprotectant-induced redistribution of intramembranous particles in mouse lymphocytes. *J Cell Biol*. 1974; 60(1): 192–203.
  27. Ortiz-Navarrete V, Seelig A, Gernold M, et al. Subunit of the “20S” proteasome (multicatalytic proteinase) encoded by the major histocompatibility complex. *Nature*. 1991; 353(6345): 662–4.
  28. Ostrowska HI, Kruszewski K, Kasacka I. Immuno-proteasome subunit LMP7 is up-regulated in the ischemic kidney in an experimental model of renovascular hypertension. *Int J Biochem Cell Biol*. 2006; 38(10): 1778–85.
  29. Park S, Kim WH, Kim KH, et al. Removal of alpha-Gal epitopes in aortic valve and pericardium of pig using green coffee bean  $\alpha$ -galactosidase. *Korean J Thorac Cardiovasc Surg* 2008; 41(1): 12–24.
  30. Robertson NJ, Fairchild PJ, Waldmann H. Ectopic transplantation of tissues under the kidney capsule. *Methods Mol Biol*. 2007; 380: 347–53.
  31. Rock KL, Goldberg AL. Degradation of cell proteins and the generation of MHC class I-presented peptides. *Annu Rev Immunol*. 1999; 17: 739–79.
  32. Rock KL, Farfán-Arribas DJ, Shen L. Proteases in MHC class I presentation and cross-presentation. *J Immunol*. 2010; 184(1): 9–15.
  33. Rothermel, AL, Wang Y, Schechner J. et al. Endothelial cells present antigens *in vivo*. *BMC Immunol*. 2004; 5: 5–20.
  34. Ruffer A, Wittmann J, Potapov S, Purbojo A, Glöckler M, Koch AM, Dittrich S, Cesnjevar RA. Mid-term experience with the Hancock porcine-valved Dacron conduit for right ventricular outflow tract reconstruction. *Eur J Cardiothorac Surg*. 2012; 42(6): 988–95.
  35. Sandomirsky BP, Repin NV, Mikhailova IP, Manchenko AA. Application of cryoirradiation-modified xenopericardium for building bladder wall defect. *Int J Artif Organs*. 2016; 39(3): 121–7.
  36. Schiralli MP, Cholette JM., Swartz MF, et al. Carpentier edwards porcine valved conduit for right ventricular outflow tract reconstruction. *J Card Surg*. 2011; 26( 6): 643–9.
  37. Wigglesworth KM, Racki WJ, Mishra R et al. Rapid recruitment and activation of macrophages by anti-Gal/ $\alpha$ -Gal liposome interaction accelerates wound healing. *J Immunol*. 2011; 186(7): 4422–32.
  38. Wingefeld C, Egli RJ, Hempfing A, Ganz R, Leunig M. Cryopreservation of osteochondral allografts: dimethyl sulfoxide promotes angiogenesis and immune tolerance in mice. *J Bone Joint Surg Am*. 2002; 84-A(8):1420–9.
  - subunit expression and peptide transport capacity in endothelial cells. *J Biol Chem*. 1997; 272(26): 16585–90.
  26. McIntyre JA, Gilula NB, Karnovsky MJ. Cryoprotectant induced redistribution of intramembranous particles in mouse lymphocytes. *J Cell Biol*. 1974; 60(1): 192–203.
  27. Ortiz-Navarrete V, Seelig A, Gernold M, et al. Subunit of the “20S” proteasome (multicatalytic proteinase) encoded by the major histocompatibility complex. *Nature*. 1991; 353(6345): 662–4.
  28. Ostrowska HI, Kruszewski K, Kasacka I. Immuno-proteasome subunit LMP7 is up-regulated in the ischemic kidney in an experimental model of renovascular hypertension. *Int J Biochem Cell Biol*. 2006; 38(10): 1778–85.
  29. Park S, Kim WH, Kim KH, et al. Removal of alpha-Gal epitopes in aortic valve and pericardium of pig using green coffee bean  $\alpha$ -galactosidase. *Korean J Thorac Cardiovasc Surg*. 2008; 41(1): 12–24.
  30. Robertson NJ, Fairchild PJ, Waldmann H. Ectopic transplantation of tissues under the kidney capsule. *Methods Mol Biol*. 2007; 380: 347–53.
  31. Rock KL, Goldberg AL. Degradation of cell proteins and the generation of MHC class I-presented peptides. *Annu Rev Immunol*. 1999; 17: 739–79.
  32. Rock KL, Farfán-Arribas DJ, Shen L. Proteases in MHC class I presentation and cross-presentation. *J Immunol*. 2010; 184(1): 9–15.
  33. Rothermel, AL, Wang Y, Schechner J. et al. Endothelial cells present antigens *in vivo*. *BMC Immunol*. 2004; 5: 5–20.
  34. Ruffer A, Wittmann J, Potapov S, Purbojo A, Glöckler M, Koch AM, Dittrich S, Cesnjevar RA. Mid-term experience with the Hancock porcine-valved Dacron conduit for right ventricular outflow tract reconstruction. *Eur J Cardiothorac Surg*. 2012; 42(6): 988–95.
  35. Sandomirsky BP, Repin NV, Mikhailova IP, Manchenko AA. Application of cryoirradiation-modified xenopericardium for building bladder wall defect. *Int J Artif Organs*. 2016; 39(3): 121–7.
  36. Schiralli MP, Cholette JM., Swartz MF, et al. Carpentier edwards porcine valved conduit for right ventricular outflow tract reconstruction. *J Card Surg*. 2011; 26( 6): 643–9.
  37. Wigglesworth KM, Racki WJ, Mishra R et al. Rapid recruitment and activation of macrophages by anti-Gal/ $\alpha$ -Gal liposome interaction accelerates wound healing. *J Immunol*. 2011; 186(7): 4422–32.
  38. Wingefeld C, Egli RJ, Hempfing A, Ganz R, Leunig M. Cryopreservation of osteochondral allografts: dimethyl sulfoxide promotes angiogenesis and immune tolerance in mice. *J Bone Joint Surg Am*. 2002; 84-A(8):1420–9.