

КЛИНИЧЕСКИЙ СЛУЧАЙ ГИПЕР-IgE-СИНДРОМА

Доц. Н. П. АЛЕКСЕЕВА

Харьковский национальный медицинский университет, Украина

...Иммунитет можно рассматривать как одну из сторон единого биологического закона охраны индивидуальности. Наследственность охраняет ее в нисходящем ряду поколений, иммунитет — на протяжении индивидуальной жизни организма.

Р. В. Петров

Описан клинический случай гипер-IgE-синдрома (синдрома Джоба) у ребенка дошкольного возраста. Приведены литературные данные о клинических особенностях течения заболевания в зависимости от типа наследования и дефекта генов.

Ключевые слова: первичный иммунодефицит, гипер-IgE-синдром, синдром Джоба, дети.

Первичные иммунодефициты (ПИД) — это врожденные нарушения иммунной системы, связанные с генетическими дефектами одного или нескольких компонентов иммунной системы, а именно: комплемента, фагоцитоза, гуморального и клеточного иммунитета (Р. М. Хаитов, 1999). Наличие рецидивирующих, хронических инфекций, вызываемых оппортунистическими или условно-патогенными микроорганизмами, является общей чертой ПИД. Часто ПИД наблюдаются у детей с анатомическими аномалиями других органов и систем.

Первую форму врожденного иммунодефицита у 8-летнего мальчика описал в 1952 г. О. Брутон. Эта форма, вошедшая в литературу под названием агаммаглобулинемии брутоновского типа, характеризуется неспособностью вырабатывать иммуноглобулины, вследствие чего дети хронически страдают различными формами бактериальных инфекций. Инфекции — одна из основных причин ранней смертности этих больных. Применение антибиотиков обеспечило жизнеспособность новорожденных, имеющих тот или иной врожденный дефект иммунной системы.

Выделены анамнестические, клинические и лабораторные признаки вероятности первичного иммунодефицита у детей.

Семейный анамнез:

- неясные случаи смерти новорожденных и грудных детей;
- у родителей и близких родственников — хронические рецидивирующие инфекции, поствакцинальные реакции, эндокринопатии, аллергозы, опухоли, аутоиммунные болезни, гемопатии.

Собственный анамнез:

- токмикоз и вирусные заболевания в период беременности;
- недоношенность;
- рецидивирующие инфекции с 3–6 мес жизни;

- длительный постинфекционный субфебрилитет;
- необычные реакции на прививки;
- низкая эффективность применения антибиотиков;

- отрицательная вакцинация БЦЖ;
- лекарственная и пищевая аллергия.

Клинические проявления:

- сочетание пневмонии с рецидивирующими инфекциями: отит, синуситы, конъюнктивит, пиодермия, энтерит и др.;

- сопутствующие симптомы: дистрофия, экзема, неуправляемая диарея, коклюшеподобный кашель, тетания, тимомегалия;

- симптомы гипокортицизма;
- атаксия, телеангиоэктазия;
- гипоплазия лимфоидной ткани;
- кандидоз.

Гемограмма и иммунограмма: анемия, нейтропения, лимфопения, эозинофилия, тромбоцитопения, гипогаммаглобулинемия, недостаточность иммуноглобулинов, дисиммуноглобулинемия I–VII типов, снижение комплемента, дефицит Т-лимфоцитов, отсутствие плазматических клеток, гипокальциемия.

ПИД встречаются довольно редко: от 6 до 20 случаев на 1 млн новорожденных. Сегодня в МКБ-10 выделены в качестве нозологических единиц 36 первичных иммунодефицитов. Вместе с тем, по данным литературы, их описано около 80 и для многих из них определен молекулярно-генетический дефект, лежащий в основе нарушения функции иммунной системы.

Гипер-IgE-синдром (HIES, синдром Джоба/Иова) — это мультисистемное аутосомное заболевание, характеризующееся первичным иммунодефицитным состоянием, повторными стафилококковыми абсцессами кожи и мягких тканей с «холодным» течением, пневмониями с исходом в пневмоцеле (легочные буллы), чрезвычайно

высоким уровнем IgE в сыворотке крови, эозинофилией, специфическими аномалиями скелета, зубной эмали. Синонимы заболевания: аутосомно-доминантный синдром гипер-IgE, Бакли-синдром, синдром гиперглобулинемии E 1-го типа, синдром гипериммуноглобулинемии E и возвратной инфекции, синдром Иова, синдром Джоба (AD-HIES, Autosomal dominant HIES, Autosomal dominant hyperimmunoglobulin E syndrome, Buckley syndrome, Hyperimmunoglobulin E syndrome type 1, Hyperimmunoglobulin E-recurrent infection syndrome, Job syndrome).

Гипер-IgE-синдром впервые был описан в 1966 г. S. D. Davis, R. J. Wedgewood, J. Schaller и обозначался как синдром Иова (Job syndrome; Job – библейский персонаж, тело которого было покрыто гноиниками) [1]. Были описаны два клинических случая пациентов с экземой (дерматитом), рецидивирующим фурункулезом, гипермобильностью суставов, переломами в результате незначительных травм и наличием характерных черт лица (глубоко посаженные глаза, широкая переносица, выступающий массивный подбородок и широкий нос). В 1972 г. R. H. Buckley et al. дополнили клиническую картину заболевания, описав два клинических случая у мальчиков со схожими внешними признаками и экстремально высокими уровнями IgE, установив ассоциацию синдрома Иова с повышенным содержанием IgE [2–5].

На сегодняшний день описаны два варианта наследования гипер-IgE-синдрома: аутосомно-доминантный и аутосомно-рецессивный. Аутосомно-доминантный тип наследования связан с дефектом гена STAT3 (Signal Transducer and Activator of Transcription 3) [4, 6]. В 2009 г. была доказана связь мутаций в гене DOCK8 (Dedicator of Cytokinesis 8) и аутосомно-рецессивным вариантом наследования болезни [4]. Белок STAT3 отвечает за передачу провоспалительных (от ИЛ-6) и противовоспалительных сигналов (от ИЛ-10). Регуляция миелопоэза, генерация Т-хелперов 17-го типа, которые играют важную роль в защите организма от внеклеточных бактерий и патогенных грибов, подавление активности остеокластов в норме обеспечивается участием гена STAT3. Аномально высокая продукция IgE, вероятно, обусловлена усилением влияния ИЛ-4 на В-клетки в отсутствие регулирующего действия ИЛ-10. Ген DOCK8 участвует в клеточной миграции, адгезии, фагоцитозе, развитии и функционировании Т- и В-клеток. Нарушение функции DOCK8 приводит к снижению резистентности к бактериальным и особенно вирусным инфекциям, а также снижается активация STAT3 в В-клетках [2, 3, 6–9].

Основная триада клинических симптомов гипер-IgE-синдрома для обоих вариантов наследования включает аномально высокий уровень IgE (более чем в 10 раз выше нормы), «холодные» абсцессы, повторные пневмонии. Довольно часто у больных отмечается эозинофилия. Аутосомно-доминантный тип наследования гипер-IgE-синдрома,

помимо классической триады симптомов, характеризуется специфическими фенотипическими признаками: у больных отмечаются выпуклый лоб, глубоко посаженные глаза, широкая переносица и мясистый нос, прогнатизм, гипермобильность суставов, задержка выпадения молочных зубов, повторные патологические переломы, сколиоз разной степени тяжести. У больных с аутосомно-доминантным гипер-IgE-синдромом отмечаются переломы длинных трубчатых костей, ребер, позвонков в результате даже малых травм. Ген STAT3 играет роль в поддержании основного гомеостаза костной ткани посредством влияния на цитокины семейства ИЛ-6 и остеокласты. Поэтому нарушение функционирования STAT3 приводит к повышенной костной резорбции остеокластами и появлению клинических симптомов, связанных с нарушением состояния скелета. Рецидивирующие пневмонии, обусловленные снижением защитных функций организма к инфекциям, у больных с аутосомно-доминантным вариантом наследования приводят к формированию пневмоцеле. У больных с этим типом наследования отмечается склонность к возникновению плоскоклеточного рака, лимфомы Беркитта. Клинические проявления аутосомно-рецессивного гипер-IgE-синдрома имеют свои особенности: не типичны аномалии скелета, не образуется пневмоцеле, однако отмечаются высокая предрасположенность к инфекциям и длительное их течение. Характерно хроническое течение инфекции *Molluscum contagiosum*, а также *Herpes simplex*, *Herpes zoster*. Чаще встречаются поражения ЦНС, обусловленные васкулитом и инфекциями, ассоциированные с мультифокальной лейкоэнцефалопатией, выше риск развития аутоиммунных заболеваний. Течение аутосомно-рецессивного варианта гипер-IgE-синдрома более агрессивное [2, 7].

Заболевание с одинаковой частотой встречается у лиц мужского и женского пола. Аутосомно-доминантный и аутосомно-рецессивный варианты наследуются с различной степенью пенетрации. Смертность пациентов с гипер-IgE-синдромом во второй и третьей декадах жизни связана с тяжелыми заболеваниями легких, формированием пневмоцеле и инфицированием *Pseudomonas aeruginosa*, грибами *Aspergillus* или другими микроорганизмами [5,7].

Лечение гипер-IgE-синдрома, как и любого ПИД, преимущественно симптоматическое. Для лечения инфекционных осложнений применяется антибактериальная терапия, хирургическое лечение абсцессов кожи и мягких тканей, лечение экзематозных высыпаний – согласно протоколам лечения алергодерматозов. В литературе есть сведения о некоторой эффективности препарата анти-IgE-моноклональных антител омализумаба и применения аллогенной трансплантации костного мозга у четырех больных с аутосомно-доминантным типом наследования и у 12 пациентов с аутосомно-рецессивным [5, 8, 9].

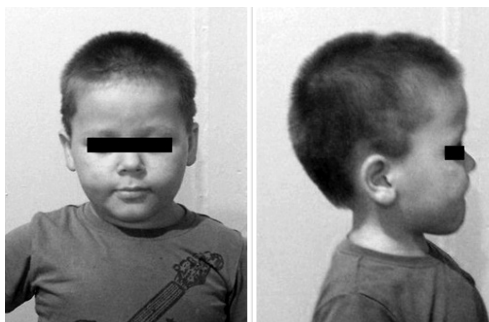

Рис. 1. Пациент К., 3 года 9 мес. Диагноз: гипер-IgE-синдром

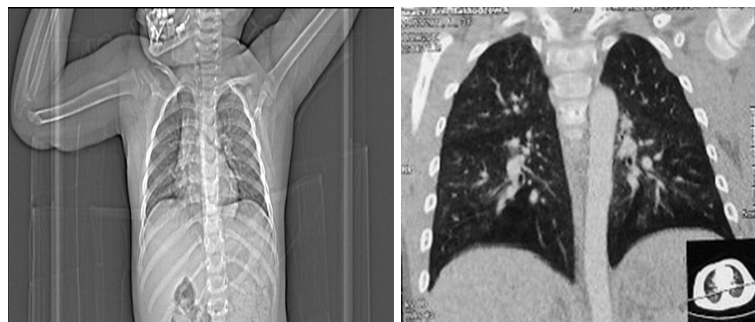


Рис. 2. Компьютерная томография пациента К., 3 года 9 мес

К сожалению, некоторым пациентам с гипер-IgE-синдромом своевременно не выставляется диагноз, а заболевание диагностируется на этапе развития необратимых осложнений. Это связано как с широким спектром проявления клинических симптомов болезни (рецидивирующие инфекции респираторного тракта, аномалии скелета, кожные заболевания, аутоиммунные), так и довольно редкой частотой встречаемости этого заболевания. К 2008 г. было описано около 300 случаев, самому старшему из пациентов с гипер-IgE-синдромом было 60 лет [3, 5, 7, 12, 14].

В связи с редкой встречаемостью этой патологии приводим собственное наблюдение гипер-IgE-синдрома у ребенка.

Под нашим наблюдением находится мальчик К. Ребенок родился от первой физиологически протекавшей беременности в сроке гестации 39 нед с массой тела 3800 г. Привит БЦЖ в роддоме. Находился на грудном вскармливании до трех месяцев. В возрасте 1 мес у мальчика отмечались проявления младенческой формы atopического дерматита на лице в области щек в виде гиперемии, макуло-папулезных высыпаний. Мать ребенка умерла в возрасте 35 лет от лимфомы, наблюдалась с 11-летнего возраста по поводу синдрома гипериммуноглобулинемии E (IgE крови 1 500 МЕ/мл).

Впервые ребенок госпитализирован в клинику в возрасте 3 мес с жалобами на кашель, одышку, высыпания на лице. Диагностированы респираторная инфекция, острый обструктивный бронхит, atopический дерматит, младенческая форма. Повторно мальчик госпитализирован в возрасте 6 мес с диагнозом «правосторонняя очаговая негоспитальная пневмония», которая сопровождалась проявлениями бронхиальной обструкции. Параклинически у мальчика отмечалась эозинофилия крови 16–18 %, нейтрофильный лейкоцитоз (лейкоциты $14,6 \times 10^9/\text{л}$, палочкоядерные нейтрофилы 4 %, сегментоядерные нейтрофилы 62 %). При проведении иммунологического обследования выявлен повышенный уровень IgE — 678,5 МЕ/мл. У ребенка был заподозрен гипер-IgE-синдром. В возрасте 2 лет 8 мес диагноз был подтвержден проведенными исследованиями в лаборатории доктора Редгера (Германия). Уровень IgE в крови составил 15 114 МЕ/ml при норме до 100 МЕ/ml.

В дальнейшем у ребенка отмечались рецидивирующие респираторные заболевания с симптомами бронхообструкции, рецидивирующие пневмонии (до 2 раз

в течение 1 года), отиты (2–4 раза в год). Заболевания, как правило, протекали на фоне нормальной температуры тела, изредка сопровождалась повышением температуры до $37,4^\circ\text{C}$. Наблюдались стрептостафилодермия кожных покровов, кандидоз полости рта. Обращали на себя внимание фенотипические признаки у ребенка (рис. 1): выпуклый лоб, глубоко посаженные глаза, широкая переносица, прогнатизм. В физическом развитии ребенок не отставал от сверстников.

Рецидивирующие бронхолегочные заболевания, пневмонии, протекавшие с синдромом бронхиальной обструкции, требовали исключить формирование у ребенка пневмоцеле, характерного для гипер-IgE-синдрома. В возрасте 3 года 8 мес мальчику проведена компьютерная томография органов грудной клетки (рис. 2). Выявлен фиброз паренхимы обоих легких в сегментах S5 и левого легкого в сегменте S8.

Лечение ребенка проводится согласно рекомендациям по ведению пациентов с первичным иммунодефицитом. Мальчик находится на гипоаллергенной диете, у него применяются лечебно-гигиенические процедуры по уходу за кожей. При наслоении бактериальной инфекции в терапии используются антибиотики широкого спектра действия (цефалоспорины IV поколения, защищенные пенициллины, макролиды, аминогликозиды), противогрибковые препараты. Неоднократно в лечении пневмоний у ребенка применяли иммунокоррекцию с внутривенным введением препаратов иммуноглобулинов в курсовой дозе 600–800 мг/кг. Особенностью течения данного заболевания у ребенка является сочетание рецидивирующего течения пневмоний с бронхообструктивным синдромом, что позволило говорить о синдроме бронхиальной астмы с применением базисной противовоспалительной терапии ингаляционными кортикостероидами. В настоящее время возраст ребенка 3 года 9 мес. Мальчик находится на диспансерном наблюдении с диагнозом «первичный иммунодефицит: гипер-IgE-синдром». Состояние ребенка удовлетворительное, жалоб не предъявляет, физическое развитие соответствует возрасту, аускультативно в легких дыхание жесткое, хрипы не выслушиваются, тоны сердца ритмичные. Живот мягкий, безболезненный при пальпации. Паренхиматозные органы не увеличены.

Наличие у ребенка классической триады симптомов (гипериммуноглобулинемия E, рецидивирующие пневмонии, протекающие без повышения температуры тела, стрептостафилодермия кожных

покровов, еозинофілія) в поєднанні з типовими фенотипічними особливостями дозволяють передположити аутосомно-домінантний тип наслідковання синдрому Джоба в даному клінічному випадку. Мальчик потребує в постійному

медичному спостереженні педіатра, пульмонолога, алерголога для своєчасної діагностики і лікування інфекційних захворювань, запобігання формуванню хронічного запального процесу в бронхолегочній системі.

Список літератури

1. *Davis S. D.* Job's Syndrome. Recurrent «cold» staphylococcal abscesses / S. D. Davis, J. Schaller, R. J. Wedgwood // *Lancet*.— 1966.— № 1.— P. 1013–1015.
2. Редкий первинний імунodefіцит — ІgE-синдром — презентація випадку і огляд літератури / Н. В. Соболюк, Е. А. Потрохова, С. А. Голочалова [і др.] // *Педіатрична фармакологія*.— 2013.— № 10 (1).— С. 54–60.
3. *Ярцев М. Н.* Гіпер-IgE-синдром. Історія хвороби (від синдрому Іова до дефекту STAT3-гена) / М. Н. Ярцев, М. В. Плахтиєнко // *Рос. алергологічний журнал*.— 2009.— № 4.— С. 53–59.
4. *Helen H. C.* DOCK8 (Dedicator of cytokinesis 8) deficiency / H. C. Helen // *Curr. Opin. Allergy Clin. Immunol.*— 2010.— № 10 (6).— P. 515–520.
5. *Freeman A. F.* Clinical manifestations, etiology and pathogenesis of the hyper-IgE syndromes / A. F. Freeman, S. M. Holland // *Pediatr. Res.*— 2009.— Vol. 65.— P. 32–37.
6. Novel signal transducer and activator of transcription 3 (STAT3) mutations, reduced T (H) 17 cell numbers, and variably defective STAT3 phosphorylation in hyper-IgE syndrome / E. D. Renner, S. Rylaarsdam, S. Anover-Sombke [et al.] // *J. Allergy Clin. Immunol.*— 2008.— Vol. 122 (1).— P. 181–187.
7. *Бочарова К. А.* Дифференціальна діагностика гіпер-IgE-синдрому (синдрому Іова) і гіпер-IgE-синдрому / К. А. Бочарова // *Международ. науч.-исслед. журнал*.— 2012.— № 6–2.— С. 68–71.
8. *Minegishi Y.* Molecular explanation for the contradiction between systemic Th17 defect and localized bacterial infection in hyper-IgE syndrome / Y. Minegishi, M. Saito, M. Nagasawa // *J. Exp. Med.*— 2009.— Vol. 206 (6).— P. 1291–1301.
9. *Engelhardt K. R.* Large deletions and point mutations involving the dedicator of cytokinesis 8 (DOCK8) in the autosomal-recessive form of hyper-IgE syndrome / K. R. Engelhardt, S. McGhee, S. Winkler // *J. Allergy Clin. Immunol.*— 2009.— Vol. 124.— P. 1289–1302.
10. *Хаитов Р. М.* Імунodefіцити: діагностика і імунотерапія / Р. М. Хаитов // *Лікувальний лікар*.— 1999.— № 2 (3).— С. 27–36.
11. Infectious complications of the primary immunodeficiencies / E. R. Steihm, T. W. Chin, A. Haas, A. G. Peerles // *Clin. Immunol. Immunopathol.*— 1986.— Vol. 40.— P. 69–86.
12. *Schimke L. F.* Diagnostic approach to the hyper-IgE syndromes: Immunologic and clinical key findings to differentiate hyper-IgE syndromes from atopic dermatitis / L. F. Schimke, J. Sawalle-Belohradsky, J. Roesler // *J. of Allergy Clin. Immunol.*— 2010.— Vol. 126 (3).— P. 611–617.
13. *Buckley R. H.* Extreme hyperimmunoglobulinemia E and undue susceptibility to infection / R. H. Buckley, B. B. Wray, E. Z. Belmaker // *Pediatrics*.— 1972.— Vol. 49.— P. 59–70.
14. *Grimbacher B.* Hyper-IgE syndromes / B. Grimbacher, S. M. Holland, J. M. Puck // *Immunol. Rev.*— 2005.— Vol. 203.— P. 244–250.
15. STAT3 mutations in the hyper-IgE syndrome / S. M. Holland, F. R. DeLeo, H. Z. Elloumi [et al.] // *N. Engl. J. Med.*— 2007.— Vol. 357.— P. 1608–1619.
16. Mutations in STAT3 and diagnostic guidelines for hyper-IgE syndrome / C. Woellner, E. M. Gertz, A. A. Schaeffer [et al.] // *J. Allergy Clin. Immunol.*— 2010.— Vol. 125.— P. 424–432.

КЛІНІЧНИЙ ВИПАДОК ГІПЕР-IgE-СИНДРОМУ

Н. П. АЛЕКСЄЄВА

Описано клінічний випадок гіпер-IgE-синдрому (синдром Джоба) у дитини дошкільного віку. Наведено літературні дані про клінічні особливості перебігу захворювання залежно від типу успадкування і дефекту генів.

Ключові слова: первинний імунodefіцит, гіпер-IgE-синдром, синдром Джоба, діти.

A CLINICAL CASE OF HYPER-IgE SYNDROME

N. P. ALEKSEIEVA

A case of hyper-IgE syndrome (Job syndrome) in a preschool child is described. The literature data about the clinical peculiarities of the disease course depending on the type of inheritance and gene defect are presented.

Key words: primary immunodeficiency, hyper-IgE syndrome, Job syndrome, children.

Поступила 23.09.2015