

О.О. Білик¹
 Н.Т. Панде²
 Л.З. Поліщук¹
 Л.Г. Бучинська¹

¹Інститут експериментальної патології, онкології і радіобіології ім. Р.Є. Кавецького НАН України, Київ, Україна

²Медичний університет штату Орегон, США

Ключові слова: рак яєчника, фактори ризику, маткові труби, яєчник, вірус папіломи людини, Ki-67.

ОСОБЛИВОСТІ ЕКСПРЕСІЇ Ki-67 У КЛІТИНАХ ПРИДАТКІВ МАТКИ ЖІНОК З ВИСОКИМ РИЗИКОМ РОЗВИТКУ РАКУ ЯЄЧНИКА ПРИ ІНФІКУВАННІ ВИСОКООНКОГЕННИМИ ТИПАМИ ВІРУСУ ПАПІЛОМИ ЛЮДИНИ

Мета: зіставлення експресії маркера проліферуючих клітин Ki-67 з інфікуванням вірусом папіломи людини (ВПЛ) 16-го та 18-го типів епітеліальних клітин маткових труб та яєчника у жінок з високим ризиком розвитку раку яєчника (ВРР РЯ). **Об'єкт і методи:** дослідження виконано на операційному матеріалі 17 жінок, яким була проведена профілактична білатеральна сальпінгооваріоектомія у зв'язку з ВРР РЯ, та 10 хворих на фіброміому матки без сімейної історії раку (контрольна група), маткові труби і яєчник яких макроскопічно були незмінені. Папіломавірусну інфекцію в маткових трубах та яєчнику виявлено у 7 (42,2%) жінок репродуктивного віку (середній вік $40,1 \pm 1,7$) з ВРР РЯ. Серед морфологічних змін придатків матки при інфікуванні ВПЛ вірогідно частіше виявляли серозні (57,1%) і фолікулярні кісти яєчника з проліферацією епітелію (42,8%), гіперплазію епітелію ворсинок маткових труб (100,0%) і койлоцитоподібні клітини (57,1%) порівняно з пацієнтками без ВПЛ. Наявність вірусної інфекції асоціювалася з експресією маркера проліферуючих клітин Ki-67 в епітелії маткових труб — у 4 (57,1%) та яєчника — у 5 (71,4%) із 7 жінок з ВРР РЯ. **Висновок:** наявність високоонкогенних типів ВПЛ у маткових трубах та яєчнику пацієнток із ВРР РЯ асоціюється з певними морфологічними змінами епітелію, які в багатьох випадках характеризуються підвищеною проліферацією.

ВСТУП

Проблема раку яєчника (РЯ) залишається вельми актуальною в сучасній онкогінекології, оскільки, незважаючи на досягнуті за останнє десятиріччя успіхи у лікуванні, зафіксовано високі показники захворюваності та смертності пацієнток із цією патологією [1, 2]. Основними причинами високої смертності хворих на РЯ є недостатньо вивчені етіологія та патогенез цієї форми раку, відсутність патогномонічних симптомів хвороби на ранніх стадіях і, відповідно, несвоєчасна діагностика та незадовільні результати лікування [3–6].

Крім відомих факторів ризику розвитку РЯ, до яких відносять раннє менархе, ранню чи пізню менопаузу, безпліддя, ендокринно-обмінні порушення, вплив шкідливих чинників довкілля [5, 6], вагоме значення має генетична схильність до розвитку цієї патології [7, 8]. Констатовано, що ризик виникнення онкологічної патології залежить від індивідуальної сімейної історії раку у комплексі з певними молекулярно-біологічними порушеннями, зокрема мутацією генів, задіяними у розвитку генетично зумовлених форм раку [9]. Жінки, у родоводах

яких РЯ та/або рак молочної залози (РМЗ) виявлено у 2 і більше родичок I та II ступеня спорідненості, становлять групу високого ризику розвитку РЯ (ВРР РЯ) [10]. На сьогодні активно дискутується питання щодо можливої профілактики розвитку злоякісних новоутворень у сім'ях з високою частотою виникнення пухлинної патології яєчника та молочної залози (одним із методів такої профілактики є сальпінгооваріоектомія). Тому дослідження цитоморфологічних та імуногістохімічних (ІГХ) особливостей придатків матки у жінок із ВРР РЯ мають важливе значення для визначення об'єктивних показників, що асоціюються з доцільністю профілактичних заходів [11–13].

Найбільш розповсюдженими генетичними порушеннями, що асоціюються з розвитком спадкових форм РЯ, є мутації генів *BRCA1* та *BRCA2*. Пенетрантність цих генів залежить як від функціонування інших генів-супресорів, зокрема *TP53*, так і від впливу екзогенних факторів [8]. Екзогенні модифікатори ризику РЯ, не пов'язаного з мутаціями *BRCA*, у жінок з сімейним анамнезом раку є предметом досліджень як на клінічному, так і на молекулярному рівні [14].

Одним із таких модифікаторів, згідно з результатами наших попередніх досліджень, може бути вірус папіломи людини (ВПЛ), роль якого вже доведено у патогенезі раку шийки матки [15, 16]. Значення ВПЛ у розвитку РЯ залишається суперечливим, оскільки розповсюдження папіломавірусної інфекції в пухлинах яєчника характеризується популяційною неоднорідністю [17, 18]. Варто зазначити, що визначена нами частота виявлення ВПЛ високоонкогенних 16-го та 18-го типів у серозних аденокарциномах яєчника становила 15,3%. Більше того, при ІГХ дослідженні встановлено, що серозний РЯ характеризується гетерогенністю за кількістю клітин, що експресують пухлинний супресор p53, залежно від експресії онкобілка E6 ВПЛ 16-го та 18-го типів і його локалізації в пухлинній тканині [19, 20].

Особливого значення дослідження папіломавірусного інфікування набуває при обстеженні жінок із ВРР РЯ через імовірну нестабільність геному епітеліальних клітин яєчника, яка може підвищувати їх чутливість до екзогенних чинників, в тому числі ВПЛ [21]. Для підтвердження останнього нами досліджено інфікування високоонкогенними типами ВПЛ придатків матки жінок із ВРР РЯ, а також спонтанне та індукване пошкодження ДНК клітин поверхневого епітелію яєчника (ПЕЯ) за умови впливу онкогенів E6/E7 ВПЛ 16-го типу [19, 22]. Результати дослідження показали наявність інфекції ВПЛ 16-го та 18-го типів у маткових трубах та/або яєчнику у 7 (41,2%) із 17 пацієток з ВРР РЯ [19]. У культурі клітин ПЕЯ цих жінок (без мутацій в генах BRCA) методом ДНК-комет виявлено значне (у 15 разів) підвищення рівня спонтанного пошкодження ДНК порівняно з клітинами ПЕЯ осіб без сімейної історії раку (контрольні культури). Тобто отримані дані свідчать про наявність генетичної нестабільності у клітинах ПЕЯ пацієток із ВРР РЯ. Крім того, ці клітини характеризувалися підвищеною чутливістю до генотоксичного впливу мітоміцину, яка прогресивно зростала після іморталізації клітин онкогенами E6/E7 ВПЛ 16-го типу [22]. Отримані результати дозволили припустити, що папіломавірусна інфекція на фоні генетичної нестабільності клітин ПЕЯ може бути суттєвим екзогенним модифікатором ризику злоякісної трансформації епітелію яєчника.

Відомо, що ВПЛ індукує проліферацію епітеліальних клітин шляхом інгібування білків — пухлинних супресорів p53 та pRb, які є ключовими регуляторами клітинного циклу [23]. У зв'язку з цим виявлення проліферуючих епітеліальних клітин за допомогою маркера Ki-67 може слугувати додатковим критерієм оцінки ризику неопластичних змін в епітелії придатків матки, в тому числі асоційованих з інфікуванням високоонкогенними типами ВПЛ.

Отже, мета даного дослідження полягала в оцінці проліферативної активності епітеліальних клітин маткових труб та яєчника у жінок із ВРР РЯ при інфікуванні високоонкогенними типами ВПЛ.

Дослідження виконано на операційному матеріалі 17 жінок, яким було проведено профілактичну білатеральну сальпінгооваріоектомію у зв'язку з ВРР РЯ, та 10 хворих на фіброміому матки без сімейної історії раку (контрольна група), маткові труби і яєчник яких макроскопічно були незмінні. Зразки операційного матеріалу пацієток отримано з Медичного університету штату Орегон (США).

Обстежені жінки були віднесені до групи ВРР РЯ на основі критеріїв, наведених у [10]. Середній вік жінок із ВРР РЯ і хворих на фіброміому матки становив $45,0 \pm 2,7$ (від 26 до 74) та $55,2 \pm 2,8$ (від 44 до 76) року відповідно. Усі пацієтки дали інформовану згоду на використання операційного матеріалу з дослідницькою метою.

Для гістологічної верифікації діагнозу використовували парафінові блоки (фіксація фрагментів маткових труб та яєчника у 10% розчині нейтрального формаліну) та виготовлені з них гістологічні зрізи, забарвлені гематоксиліном та еозином. Характер морфологічних змін маткових труб та яєчника вивчали при збільшенні мікроскопа $\times 100-400$.

ІГХ дослідження проводили на парафінових зрізах із використанням МкАТ до Ki-67 (клон MIB1) і системи візуалізації EnVision («DakoCytomation», Данія). Для візуалізації білка застосовували хромоген 3,3'-діамінбензидин («DakoCytomation», Данія). При проведенні ІГХ реакції використовували стандартний одноетапний протокол з демаскуванням антигенів високотемпературною обробкою гістологічних зрізів у цитратному буфері (pH 6,0). Ядра додатково забарвлювали гематоксиліном Майєра. Результат ІГХ реакції оцінювали напівкількісним методом шляхом визначення відсотка Ki-67-позитивних клітин — індекс проліферації (ІП).

Статистичну обробку проводили за допомогою описової статистики та критерію χ^2 для порівняння морфологічних особливостей придатків матки у ВПЛ-позитивних та ВПЛ-негативних пацієток у програмі Statistica 7.0. Вірогідними вважали відмінності при $p < 0,05$.

РЕЗУЛЬТАТИ ТА ЇХ ОБГОВОРЕННЯ

Морфологічне дослідження придатків матки, проведене у хворих на фіброміому матки (контрольна група), встановило, що маткові труби у більшості пацієток — 7 (70,0%) із 10 — були без особливостей. У інших 3 хворих виявлено паратубарні кісти, гіперплазію епітелію та склероз ворсинок. Морфологічні зміни яєчника у вигляді фіброзу, фолікулярних кіст та гіперплазії тека-тканини реєстрували у 7 (70,0%) пацієток віком від 48 до 76 років. У інших 3 хворих морфологія яєчника була у межах норми, відбувалися інволютивні зміни.

Клініко-генеалогічні та клінічні характеристики жінок із ВРР РЯ, а також морфологічні особливості придатків матки детально проаналізовано в роботі [13]. У всіх досліджених пацієток виявлено мно-

жинні фолікулярні, серозні, інклюзійні кісти, часто з гіперплазією епітелію, гіперплазію тека-тканини, поверхневий папілоз, фіброз яєчника та склероз ворсинок і паратубарні кісти маткових труб. Придільному гістологічному дослідженні придатків матки жінок із ВРР РЯ встановлено, що морфологічні ознаки проліферації епітелію ворсинок маткових труб визначено в 11 (64,7%) випадках, а епітелію фолікулярних та інклюзійних кіст яєчника — у 5 (29,4%). Крім того, в епітелії ворсинок маткових труб 4 (23,5%) жінок із ВРР РЯ виявлено подібні до койлоцитів світлі клітини з пікнотичними ядрами, нерівною складчастою мембраною та гіперхроматозом (рис. 1), які є морфологічним маркером продуктивної інфекції ВПЛ в епітелії шийки матки [24].

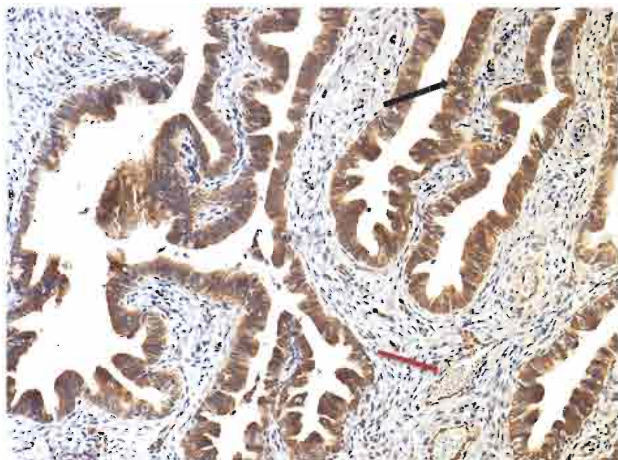


Рис. 1. Фрагмент маткової труби. Дифузна експресія онкобілка Е6 ВПЛ 16-го та 18-го типів в епітелії ворсинок маткової труби і ендотелії капілярів (червона стрілка). Чорною стрілкою вказані «світлі» клітини, подібні до койлоцитів, в епітелії шийки матки при інфікуванні ВПЛ. $\times 400$

Виявлені цитоморфологічні ознаки проліферації клітин маткових труб та яєчника дозволили нам припустити їх асоціацію з наявністю папіломавірусної інфекції. Тому наступним етапом нашого дослідження було зіставлення морфологічних особливостей придатків матки жінок із ВРР РЯ з інфікуванням високоонкогенними типами ВПЛ.

Як вже відзначено і детально проаналізовано у нашій попередній роботі [19], при ІГХ дослідженні придатків матки жінок із ВРР РЯ у 7 (41,2%) випадках із 17 виявлено дифузну експресію онкобілка Е6 ВПЛ 16-го та 18-го типів в епітелії маткових труб та фокальну експресію — в ПЕЯ, гранульозних клітинах фолікулів, епітелії фолікулярних та інклюзійних кіст й ендотелії судин. У однієї пацієнтки експресію онкобілка Е6 визначали тільки в епітелії маткових труб, у 6 — в епітелії маткових труб та яєчника.

Показано, що наявність папіломавірусної інфекції в придатках матки жінок із ВРР РЯ залежала від віку (табл. 1). Встановлено, що папіломавірусну інфекцію виявляли у жінок віком 29–46 років (середній вік — $40,1 \pm 1,7$ року), тобто усі вони були в репродуктивному віці. Середній вік жінок, у придатках матки яких не виявлено вірусної інфекції, становив 50 років, половина з них були у менопаузі. Такі віко-

ві особливості за наявності ВПЛ узгоджуються з результатами епідеміологічних досліджень, проведених у 5 регіонах світу (Європа, Африка, Центральна, Південна і Північна Америка та Азія), згідно з якими інфікування ВПЛ частіше виявляють у молодих жінок [25].

Таблиця 1

Аналіз морфологічних особливостей та експресії Кі-67 у придатках матки жінок із ВРР РЯ при інфікуванні високоонкогенними типами ВПЛ

Номер спостереження	Вік, роки	Морфологічні особливості		ВПЛ 16/18-го типу	Експресія білка Кі-67, ІП, %	
		Яєчник	Маткові труби		Яєчник	Маткові труби
1	45	Поверхневий папілоз із гіперплазією епітелію, фолікулярні, серозні кісти, полікістоз, гіперплазія тека-тканини, фіброз	Склероз ворсинок, гіперплазія епітелію, паратубарні кісти, койлоцитоподібні клітини	м.т. + я.	0,0	10,2
2	46	Серозні кісти з ознаками гіперплазії, кісти жовтого тіла, фіброз	Склероз ворсинок, гіперплазія епітелію, паратубарні кісти	м.т. + я.	14,1	7,8
3	36	Фолікулярні кісти, гіперплазія тека-тканини, фіброз	Склероз ворсинок, гіперплазія епітелію, паратубарні кісти	м.т.	16,0	6,6
4	29	Фолікулярні кісти з проліферацією епітелію, серозні кісти з проліферацією епітелію, полікістоз, поверхневий папілоз, інклюзійні кісти з епітелієм серозного типу, гіперплазія тека-тканини, фіброз	Склероз ворсинок, гіперплазія епітелію, паратубарні кісти	м.т. + я.	17,2	0,0
5	39	Фолікулярні кісти з проліферацією епітелію, серозні кісти, гіперплазія тека-тканини	Склероз ворсинок, гіперплазія епітелію, койлоцитоподібні клітини	м.т. + я.	53,6	0,0
6	45	Фолікулярні кісти з проліферацією епітелію, серозні кісти, папілоз поверхні, полікістоз, гіперплазія тека-тканини, фіброз	Склероз ворсинок, гіперплазія епітелію, койлоцитоподібні клітини	м.т. + я.	3,3	2,1
7	41	Фолікулярні кісти, серозні кісти, гіперплазія тека-тканини, фіброз	Склероз ворсинок, гіперплазія епітелію, койлоцитоподібні клітини	м.т. + я.	0,0	0,0

Примітка: м.т. — маткові труби; я. — яєчник.

Встановлено, що у групі жінок із ВРР РЯ, у придатках матки яких виявляли експресію вірусного онкобілка ($n=7$), вірогідно частіше ($p < 0,05$) діагностували серозні кісти — у 6 (85,7%) та фолікулярні кісти з проліферацією епітелію — у 3 (42,8%) пацієнток порівняно з випадками, в яких вірусний білок

ОРИГИНАЛЬНЫЕ ИССЛЕДОВАНИЯ

не виявляли (табл. 2). У маткових трубах при вірусному інфікуванні вірогідно частіше ($p < 0,05$) виникали гіперплазія епітелію ворсинок — у 7 (100%) та койлоцитоподібні клітини — у 4 (57,1%) жінок (див. табл. 2).

Таблиця 2
Морфологічні зміни яєчника та маткових труб у жінок із ВРР РЯ залежно від інфікування ВПЛ 16/18-го типу

Морфологічні зміни	Кількість жінок, п/%		p	χ^2
	ВПЛ+ n=7	ВПЛ- n=10		
Поверхневий папілоз	3/42,8	1/10,0	Н/в	2,47
Серозні кісти	4/57,1	0	< 0,05	7,47
Серозні кісти з проліферацією епітелію	2/28,5	0	Н/в	3,24
Фолікулярні кісти з проліферацією епітелію	3/42,8	0	< 0,05	5,2
Фолікулярні кісти без проліферації епітелію	3/42,8	7/70,0	Н/в	0,75
Інклюзійні кісти з епітелієм серозного типу	1/14,3	5/50,0	Н/в	1,5
Полікістоз	3/42,8	3/30,0	Н/в	2,3
Гіперплазія епітелію ворсинок	7/100	4/40,0	< 0,05	6,48
Койлоцитоподібні клітини	4/57,1	0	< 0,05	7,47

Н/в — різниця не вірогідна.

Згідно з даними літератури, наявність онкобілків Е6 та Е7 в епітеліальних клітинах відображає продуктивну інфекцію ВПЛ, включаючи епісомальну форму вірусу, і є достатньою для індукції генетичної нестабільності, яка модулює низку біологічних особливостей пухлини, в тому числі проліферативну активність [26–28].

ІГХ аналіз експресії білка Ki-67 у клітинах придатків матки жінок із ВРР РЯ при інфікуванні ВПЛ показав, що проліферуючі клітини виявляли в епітелії маткових труб (рис. 2) у 4 (57,1%) та епітелії яєчника — у 5 (71,4%) з них. При цьому експресія білка Ki-67 в епітелії яєчника асоціювалася з морфологічними ознаками проліферації (рис. 3). Кількість Ki-67-позитивних клітин в епітелії ворсинок маткових труб при інфікуванні ВПЛ варіювала від 2,1 до 10,2% і в середньому становила $6,7 \pm 1,7\%$. Експресію білка Ki-67 в епітелії маткових труб пацієнток без вірусної інфекції відзначали у 3 (30,0%) жінок, кількість Ki-67-позитивних клітин варіювала від 4,2 до 11,0% і суттєво не відрізнялася від показника у ВПЛ-позитивних спостереженнях (ІП Ki-67 $6,1 \pm 1,2\%$). В епітелії яєчника при інфікуванні ВПЛ експресія Ki-67 становила 3,3–53,6%, у середньому — $20,8 \pm 15,1\%$, тоді як в епітелії яєчника жінок без вірусної інфекції експресія білка Ki-67 була відсутня.

У контрольній групі хворих білок Ki-67 виявляли в поодиноких епітеліальних клітинах ворсинок маткових труб і фолікулярних кіст яєчника у 7 (70,0%) хворих, де ІП у середньому становив 4,2%.

У дослідженнях, представлених у літературі, встановлено, що у жінок, схильних до розвитку РЯ, виникають метаболічні та молекулярно-генетичні порушення, які асоційовані з певними морфологічними змінами яєчника, зокрема глибокою інвагінацією

циліоепітелію, наявністю інклюзійних кіст, дисплазією епітелію, гіперплазією та поверхневим папілозом. При цьому автори наголошують, що саме такі морфологічні зміни яєчника можуть бути підґрунтям для розвитку пухлинного процесу [29, 30]. У жінок контрольної групи без сімейної історії раку такі морфологічні зміни яєчника відсутні [31, 32]. Підсумовуючи одержані результати та дані наших попередніх досліджень [13, 19, 22], слід зазначити, що такий екзогенний фактор як ВПЛ може модифікувати морфологічні та біологічні особливості епітеліальних клітин яєчника у жінок із ВРР РЯ.

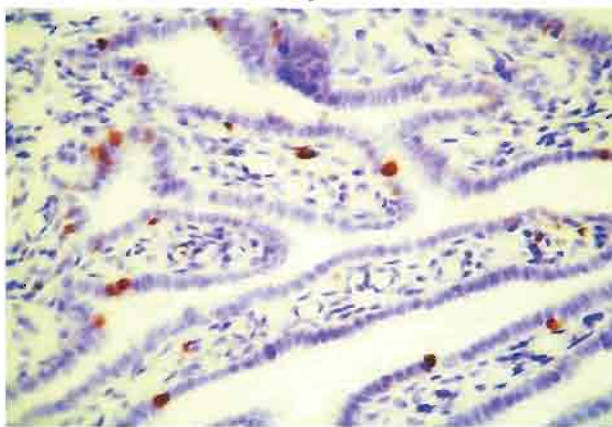


Рис. 2. Експресія маркера проліферуючих клітин Ki-67 в епітелії ворсинок маткової труби з ознаками гіперплазії. $\times 400$

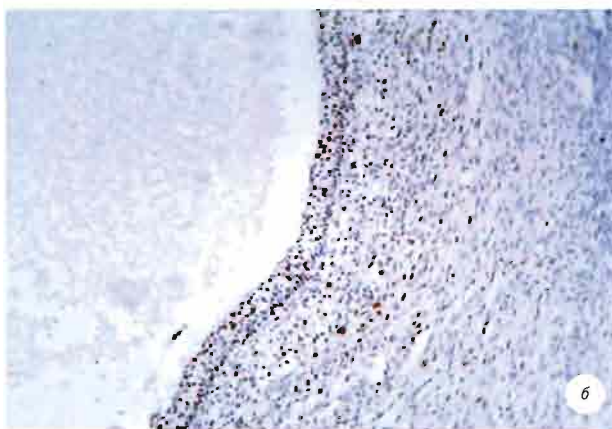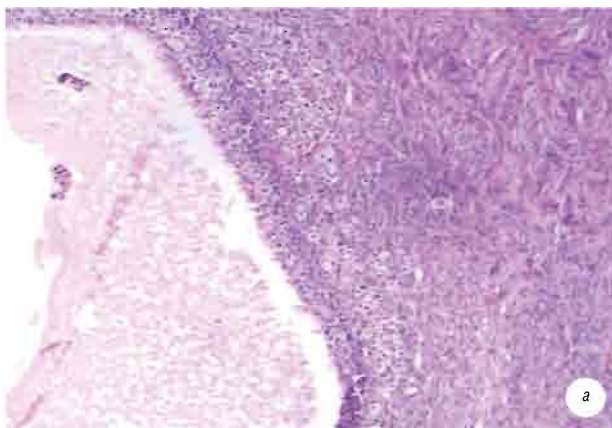


Рис. 3. Фрагмент фолікулярної кісти з ознаками проліферативної активності епітелію: а) забарвлення гематоксином та еозином; б) експресія маркера проліферуючих клітин Ki-67. $\times 100$

Грунтуючись на положеннях, підтверджених даними літератури про зв'язок молекулярно-генетичних змін із ризиком розвитку РЯ [32–35], і на результатах власних досліджень [13, 19, 22], можна припустити, що визначені біологічні характеристики епітеліальних клітин яєчника у жінок із ВРР РЯ (генетична нестабільність, проліферація) та екзогенні чинники (ВПЛ, генотоксичні речовини) є факторами, що можуть модифікувати ризик зляканої трансформації епітелію придатків матки.

ВИСНОВКИ

1. Встановлено, що інфікування ВПЛ придатків матки виявляють у жінок репродуктивного віку (середній вік — 40,1 ± 1,7 року) із ВРР РЯ.

2. Показано, що у групі жінок із ВРР РЯ при інфікуванні ВПЛ придатків матки вірогідно частіше виникають серозні (57,1%) і фолікулярні кісти яєчника з проліферацією епітелію (42,8%), гіперплазія епітелію ворсинок маткових труб (100,0%) і койлоцитоподібні клітини (57,1%) порівняно з випадками, в яких вірус не виявляли.

3. Наявність вірусної інфекції в епітелії маткових труб та яєчника жінок із ВРР РЯ у більшості випадків асоціюється з експресією маркера проліферуючих клітин Ki-67.

4. Отримані результати свідчать, що наявність ВПЛ у придатках матки жінок із ВРР РЯ асоціюється з певними морфологічними змінами епітелію маткових труб та яєчника, які в багатьох випадках характеризуються підвищеною проліферацією.

СПИСОК ВИКОРИСТАНОЇ ЛІТЕРАТУРИ

1. Мерабишвили В.М. Уровни стандартизованных показателей онкологической заболеваемости по данным популяционных раковых регистров мира (назначение, причинно-следственные связи). *Вопр Онкол* 2009; 55 (5): 534–45.
2. Ferlay F, Steliarova-Foucher E, Lortet-Tieulent J, et al. Cancer incidence and mortality patterns in Europe: Estimates for 40 countries in 2012. *Eur J Cancer* 2013; 49: 1374–403.
3. Bast RC, Brewer M, Zou C, et al. Prevention and early detection of ovarian cancer: mission impossible? *Recent Results. Cancer Res* 2007; 174: 91–100.
4. Aletti GD, Gallenberg MM, Cliby WA, et al. Current management strategies for ovarian cancer. *Mayo Clin Proc* 2007; 82 (6): 751–70.
5. Salehia F, Dunfield L, Phillips KP, et al. Risk factors for ovarian cancer: an overview with emphasis on hormonal factors. *Toxicol Environm Health, Part B: Critical Rev* 2008; 11 (3–4): 301–21.
6. Permuth-Wey J, Sellers TA. Epidemiology of ovarian cancer. *Methods Mol Biol* 2009; 472: 413–37.
7. Gwin K, Wilcox R, Montag Gwin A. Insights into selected genetic diseases affecting the female reproductive tract and their implication for pathologic evaluation of gynecologic specimens. *Arch Pathol Lab Med* 2009; 133: 1041–52.
8. Lynch HT, Casey MJ, Snydera CL, et al. Hereditary ovarian carcinoma: heterogeneity, molecular genetics, pathology, and management. *Mol Oncol* 2009; 3 (2): 97–137.
9. Палійчук ОВ, Поліщук ЛЗ, Чехун ВФ. Впровадження і перші результати онкогенетичного консультування жінок у програмах ранньої діагностики та профілактики передраку і раку органів репродуктивної системи. *Онкологія* 2012; 14 (3): 202–7.

10. Nelson HD, Huffman LH, Fu R, Harris EL. Genetic risk assessment and BRCA mutation testing for breast and ovarian cancer susceptibility: systematic evidence for the U.S. preventive services task force. *Ann Int Med* 2005; 143 (5): 362–79.

11. Rebbeck TR, Kauff ND, Domchek SM. Meta-analysis of risk-reduction estimates associated with risk-reducing salpingo-oophorectomy in BRCA1 or BRCA2 mutation carriers. *J Natl Cancer Inst* 2009; 101 (2): 80–7.

12. Metcalfe KA, Birenbaum-Carmeli D, Lubinski L, et al. International variation in rates of uptake of preventive options in BRCA1 and BRCA2 mutation carriers. *Int J Cancer* 2008; 122 (9): 2017–22.

13. Билык ЕА, Бучинская ЛГ, Полищук ЛЗ, Пеёвич Т. Морфологические и иммуногистохимические особенности придатков матки у женщин с генетической предрасположенностью к развитию рака яичников. *Вопр Онкол* 2012; 58 (4): 507–13.

14. Kovayashi H, Ohno S, Sasaki Y, Matsuura M. Hereditary breast and ovarian cancer susceptibility genes (Review). *Oncology Rep* 2013; 30: 1019–29.

15. zur Hausen H. Papillomaviruses in the causation of human cancers — a brief historical account. *Virology* 2009; 384 (2): 260–65.

16. Smith JS, Backes DM, Hoots BE, et al. Human papillomavirus type-distribution in vulvar and vaginal cancers and their associated precursors. *Obstet Gynecol* 2009; 113 (4): 917–24.

17. Svahn MF, Faber MT, Christensen J, et al. Prevalence of human papillomavirus in epithelial ovarian cancer tissue. A meta-analysis of observational studies. *Acta Obstet Gynecol Scand* 2014; 93: 6–19.

18. Rosa MI, Silva GD, de Azevedo Simoes PW, et al. The prevalence of human papillomavirus in ovarian cancer: a systematic review. *Int J Gynecol Cancer* 2013; 23: 437–41.

19. Билык ЕА, Бучинская ЛГ, Полищук ЛГ и др. Экспрессия онкобелка Е6 вируса папилломы человека в эпителии придатков матки при раке яичника и генетической предрасположенности к нему. *Онкология* 2011; 13 (3): 197–201.

20. Bilyk OO, Pande NT, Buchynska LG. Analysis of p53, p16INK4a, pRb and Cyclin D1 expression and human papillomavirus in primary ovarian serous carcinomas. *Exp Oncol* 2011; 33 (3): 150–57.

21. Pejovic T, Yates JE, Liu HY, et al. Cytogenetic instability in ovarian epithelial cells from women at risk of ovarian cancer. *Cancer Res* 2006; 66 (18): 9017–25.

22. Бучинская ЛГ, Билык ЕА, Пеёвич Т. Чувствительность ДНК эпителиальных клеток яичника к генотоксическим воздействиям в зависимости от генетической предрасположенности к раку. *Онкология* 2012; 14 (3): 197–201.

23. Hanahan D, Weinberg RA. Hallmarks of cancer: the next generation. *Cell* 2011; 144: 646–74.

24. Krawczyk E, Supryniewicz FA, Liu X, et al. Koilocytosis: a cooperative interaction between the human papillomavirus E5 and E6 oncoproteins. *Am J Pathol* 2008; 173: 682–88.

25. Stanley M. Pathology and epidemiology of HPV infection in females. *Gynecol Oncol* 2010; 117: 5–10.

26. Cheung LK, Cheung TH, Yu MY, Chan KS. Virological characteristics of cervical cancers carrying pure episomal form of HPV16 genome. *Gynecol Oncol* 2013; 131 (2): 374–79.

27. Das GD, Bhattacharjee B, Sen S, et al. Some novel insights on HPV16 related cervical cancer pathogenesis based on analyses of LCR methylation, viral load, E7 and E2/E4 expressions. *PLoS One* 2012; 7 (9): doi: 10.1007/s10552-014-0384-4.

28. Duensing S, Duensing A, Flores ER, et al. Centrosome abnormalities and genomic instability by episomal expression of human papillomavirus type 16 in ralf cultures of human keratinocytes. *J Virol* 2001; 75 (16): 7712–16.

29. Chene G, Penault-Llorca F, Le Boiëdec G, et al. Ovarian epithelial dysplasia and prophylactic oophorectomy for genetic risk. *Int J Gynecol Cancer* 2009; 19: 65–72.

30. Schlosshauer PW, Cohen CJ, Panault-Llorca F, *et al.* Prophylactic oophorectomy: a morphological and immunohistochemical study. *Cancer* 2003; **98** (12): 2599–606.
31. Pothuri B, Leitao MM, Levine DA, *et al.* Genetic analysis of the early natural history of epithelial ovarian carcinoma. *PLoS ONE* 2010; **5** (4): doi: 10.1371/journal.pone.0010358.
32. Kurman RJ. Origin and molecular pathogenesis of ovarian high-grade serous carcinomas. *Ann Oncol* 2013; **10**: 16–21.
33. Li J, Fadare O, Xian L, *et al.* Ovarian serous carcinoma: recent concepts on its origin and carcinogenesis. *J Hematol Oncol* 2012; **5** (8): doi:10.1186/1756–8722–5–8.
34. Yates MS, Meyer LA, Deavers MT, *et al.* Microscopic and early-stage ovarian cancers in BRCA1/2 mutation carriers: building a model for early BRCA-associated tumorigenesis. *Cancer Prev Res (Phila)* 2011; **4** (3): 463–70.
35. Lynch HT, Snyder C, Casey MJ. Hereditary ovarian and breast cancer: what have we learned? *Ann Oncol* 2013; **8**: 83–95.

Ki-67 EXPRESSION IN ADNEXA OF THE UTERUS IN WOMEN AT HIGH RISK OF DEVELOPING OVARIAN CANCER UNDER THE INFECTION BY ONCOGENIC TYPES OF HUMAN PAPILLOMAVIRUS

O.O. Bilyk, N.T. Pande, L.Z. Polischuk,
L.G. Buchynska

Summary. Aim: To compare the expression of proliferating cell marker Ki-67 in fallopian tubes and ovaries of women at high risk (HR) of developing ovarian cancer (OC) with the presence of human papillomavirus (HPV) 16 and 18. **Materials and methods:** The fallopian tubes and ovarian samples from 17 women considered to be at HR of developing OC which underwent prophylactic

bilateral oophorectomy and 10 patients with fibromyoma of the uterus without family history of cancer (control). All fallopian tubes and ovaries were macroscopically unchanged. HPV infection in the fallopian tubes and ovaries was found in 7 (42.2%) women at HR of developing OC of reproductive age (mean age 40.1 ± 1.7). Among the morphological changes associated with HPV, serous (57.1%), follicular ovarian cyst with epithelial proliferation (42.8%), hyperplasia of the epithelium of the fallopian tubes (100%) and koilocytosis (57.1%) were found with a higher frequency compared to HPV-negative cases. The presence of HPV was associated with expression of proliferating cell marker Ki-67 in the epithelium of the fallopian tubes in 4 (57.1%) of 7 and ovaries in 5 (71.4%) of 7 women at HR of developing OC. These results indicate that the presence of HPV 16 and 18 in the fallopian tubes and ovaries in women at HR of developing OC associated with certain morphological changes in the epithelium, which in some cases are characterized by increased proliferation.

Key Words: ovarian cancer, risk factors, fallopian tubes, ovaries, HPV, Ki-67.

Адреса для листування:

Білик О.О.
03022, Київ, вул. Васильківська, 45
Інститут експериментальної патології,
онкології і радіобіології ім. Р.Є. Кавецького
НАН України
E-mail: lenabilyk@gmail.com

Одержано: 22.05.2014