

В.В. Проценко
Б.С. Дуда

ДУ «Інститут травматології та ортопедії НАМН України», Київ, Україна

Ключові слова: пухлини кісток, колінний суглоб, індивідуальне онкологічне ендопротезування, модульне ендопротезування, ефективність.

ПЕРЕВАГИ МОДУЛЬНОГО ЕНДОПРОТЕЗУВАННЯ КОЛІННОГО СУГЛОБА У ХВОРИХ ІЗ ПУХЛИНАМИ КІСТОК

Мета: дослідити переваги модульного ендопротезування колінного суглоба при комплексному лікуванні пацієнтів зі злоякісними та місцево-агресивними пухлинами кісток порівняно з індивідуальним ендопротезуванням та залежно від локалізації пухлинного ураження. **Об'єкт і методи:** проаналізовано результати ендопротезування колінного суглоба у 62 пацієнтів; у 40 з них були використані індивідуальні онкологічні ендопротези, у 22 — модульні ендопротези. Групи були зіставними за статевим і віковим складом, спектром пухлин, локалізацією пухлинного процесу, проведенням передопераційної терапії. **Результати:** загальна частота ускладнень була достовірно вищою ($p < 0,05$) після встановлення індивідуальних ендопротезів, але водночас на цей показник значною мірою впливала локалізація пухлини: ускладнення виникали частіше ($0,05 < p < 0,1$) при локалізації пухлини у проксимальному відділі великогомілкової кістки порівняно з локалізацією у дистальному відділі стегнової кістки. За встановлення індивідуальних ендопротезів така різниця була більшою ($p = 0,05$), ніж при модульному ендопротезуванні ($p > 0,05$). При локалізації пухлини у стегнової кістці частота ускладнень статистично не відрізнялася ($p > 0,05$) залежно від конструкції ендопротеза. Функціональний результат кінцівки після використання модульних ендопротезів становив 84–90%, а при використанні індивідуальних ендопротезів — 76–82%. При 5-річному терміні спостереження частота рецидивів в обох групах, якість життя пацієнтів, загальна виживаність не мали достовірних відмінностей. **Висновок:** отримані результати вказують, що переваги ендопротезування колінного суглоба з використанням модульних ендопротезів полягають у зниженні частоти ускладнень (особливо при локалізації пухлини у великогомілковій кістці) та кращих функціональних результатах прооперованої кінцівки.

ВСТУП

За даними літератури, серед уражень кісток, які утворюють колінний суглоб, 70–80% випадків становлять злоякісні та доброякісні пухлини [1, 2]. В останні 30–40 років пріоритетною в онкоортопедії стала тенденція до проведення органозберігаючих оперативних втручань при первинних пухлинах кісток ділянки колінного суглоба у зв'язку з прогресом хіміо- та променевої терапії [3–5]. Такі втручання при пухлинах кісток дозволяють подовжити життя пацієнта та покращити його якість при збереженні задовільної функції кінцівки [5, 6]. Перед хірургом при видаленні первинно-злоякісних пухлин, які уражують суглобовий відділ кістки, постає низка завдань: радикальне видалення новоутворення, адекватне заміщення дефекту кістки, відновлення місць природного прикріплення м'язів за допомогою їх рефіксації до ендопротеза [2, 7–10].

Метод вибору хірургічного лікування при злоякісних і доброякісних пухлинах кісток — ендопротезування, основними перевагами якого є можливість радикального видалення пухлини, одномоментне заміщення великих кісткових дефектів, швидка активізація хворого за рахунок раннього навантаження на оперо-

вану кінцівку та відновлення рухів у суглобі [11]. Ендопротезування при первинних злоякісних і метастатичних пухлинах кісток — це етап у схемах комплексного та комбінованого лікування, який дозволяє підвищити виживаність пацієнтів [2]. У сучасній онкоортопедії ендопротезування можливе при ураженні практично будь-якого великого суглоба [3, 7].

Як свідчить світовий досвід онкоортопедії, модульне ендопротезування є однією з найкращих органозберігаючих операцій [11, 12]; створення модульних протезів спричинило революційні зміни в органозберігаючому лікуванні [13, 14].

В ендопротезуванні застосовують сталеві та титанові ендопротези з пластиковим компонентом, інертним до навколишніх тканин. Для корекції довжини оперованої кінцівки в педіатрії використовують модульні розсувні («зростаючі») ендопротези, які можуть бути інвазивними та неінвазивними. Наразі запропоновані конструкції з шарнірним кутом тертя і ротаційною платформою, які дозволяють здійснювати рухи в трьох площинах (згинання, розгинання, ротація, дистракція), дають можливість уникнути стресових навантажень на компоненти ендопротеза та послабити вплив на систему «кістка — імплантат» [4].

Актуальність дослідження зумовлена тим, що колінний суглоб зазнає значних навантажень, від його функціонального стану великою мірою залежить загальне функціонування нижньої кінцівки та, відповідно, якість життя пацієнта. Злободенним є також питання ефективності застосування при пухлинах кісток ділянки колінного суглоба органозберігаючих операцій, які полягають у резекції дистального відділу стегнової кістки чи проксимального відділу великогомілкової кістки із заміщенням дефекту кістки ендопротезом. Усе це визначає роль і місце зазначеної проблеми в сучасній онкології та ортопедії.

У статті проаналізовано результати використання різних конструкцій ендопротезів при ендопротезуванні колінного суглоба у пацієнтів із місцево-агресивними та злоякісними пухлинами кісток.

Мета роботи — дослідити переваги модульного ендопротезування колінного суглоба при пухлинах кісток порівняно з індивідуальним ендопротезуванням і залежно від локалізації пухлинного ураження, що дає можливість не тільки зберегти життя пацієнта, а й забезпечити опороздатну, функціонуючу кінцівку.

ОБ'ЄКТ І МЕТОДИ ДОСЛІДЖЕННЯ

У клінічному відділі онкоортопедії ДУ «Інститут травматології та ортопедії НАМН України» за період з 2009 по 2014 р. ендопротезування колінного суглоба у схемах комплексного лікування виконано у 62 пацієнтів зі злоякісними та місцево-агресивними пухлинами кісток. До першої групи увійшли 40 пацієнтів, яким виконано ендопротезування колінного суглоба з використанням індивідуальних вітчизняних онкологічних ендопротезів фірми «Інмед». У цій групі чоловіків було 27 (67,5%), жінок — 13 (32,5%), вік пацієнтів становив від 15 до 63 років (середній вік $33,6 \pm 1,5$ року). За морфологічною структурою діагностовано: гігантоклітинну пухлину кістки — у 18 (45,0%), остеогенну саркому — 11 (27,5%), фібросаркому кістки — 4 (10,0%), хондросаркому — 3 (7,5%), злоякісну гігантоклітинну пухлину кістки — 3 (7,5%), злоякісну фіброзну гістіоцитому кістки — в 1 (2,5%) випадку. За локалізацією пухлинного процесу: дистальний відділ стегнової кістки був уражений у 25 (62,5%) пацієнтів, проксимальний відділ великогомілкової кістки — у 15 (37,5%). Другу групу сформовано з 22 пацієнтів, яким виконано ендопротезування колінного суглоба з використанням модульних онкологічних ендопротезів фірм «Struyker» (16 осіб) і «Valdemar Link» (6 осіб). У цій групі жінок було 13 (59,1%), чоловіків — 9 (40,9%), вік хворих — від 16 до 53 років (середній вік $30,1 \pm 1,1$ року). За морфологічною структурою: остеогенна саркома — 9 (40,9%), гігантоклітинна пухлина кістки — 7 (31,81%), хондросаркома — 3 (13,64%), злоякісна гігантоклітинна пухлина кістки — 1 (4,55%), злоякісна фіброзна гістіоцитома кістки — 1 (4,55%), саркома Юінга — 1 (4,55%) випадок. За локалізацією пухлинного процесу: дистальний відділ стегнової кістки — 15 (68,2%), проксимальний відділ великогомілкової кістки — 7 (31,8%) пацієнтів.

При ендопротезуванні колінного суглоба дотримано основних принципів онкохірургії — футлярності та абластичності: резекцію кістки виконували на достатньому (5–6 см) віддаленні від пухлини, видаляли «en bloc» зону біопсії, що передувала ендопротезуванню, а також усі вогнища потенційної дисемінації; виконували адекватну м'язову пластику, вкриваючи ендопротез м'язовими тканинами чи полімерною тубою фірми «Implantcast» (Німеччина), яка служить чохлам для укріття металевої частини ендопротеза, що сприяє зниженню ризику інфікування і дозволяє фіксувати прилегли до неї м'язи для прискорення відновлення функції кінцівки.

Довжина резекції кістки у пацієнтів була різною і становила від 9 до 22 см. У 9 (14,5%) хворих рентгенологічно і клінічно до операції визначався патологічний перелом на тлі пухлинного ураження, що значною мірою ускладнювало передопераційне обстеження і створювало додаткові технічні труднощі під час операції та при подальшій реабілітації. У 8 (12,9%) пацієнтів виявлено м'якотканинний компонент пухлини. 6 (9,7%) хворим до проведення операції ендопротезування за місцем проживання виконано різні хірургічні втручання (кістково-пластичні операції з використанням аутогенних трансплантатів із керамічного матеріалу на основі гідроксилапатиту та трикальційфосфату).

У 30 (48,4%) пацієнтів у передопераційний період проводили курси внутрішньоартеріальної чи внутрішньовенної поліхіміотерапії: 21 хворий отримував внутрішньовенні інфузії цисплатину, доксорубіцину, високих доз іфосфаміду та метотрексату; 6 пацієнтів — внутрішньоартеріальні інфузії доксорубіцину та цисплатину та 3 осіб — внутрішньовенні інфузії доксорубіцину, цисплатину, високих доз фосфаміду паралельно з променевою терапією (до сумарної вогнищевої дози 30–40 Гр). Неoad'ювантне лікування одержали 8 пацієнтів із групи з подальшим використанням індивідуальних протезів і 22 пацієнти з групи з подальшим модульним ендопротезуванням.

Дослідження виконували відповідно до принципів проведення біомедичних досліджень за участю людей, викладених в Гельсінській декларації Всесвітньої медичної асоціації.

5-річний аналіз терміну служби ендопротеза проводили за допомогою F-тесту Кокса. Функціональний результат прооперованої кінцівки розраховували за шкалою MSTs (Musculo-Skeletal Tumor Staging /System/). Оцінку якості життя хворих, яким виконано ендопротезування колінного суглоба, проводили згідно з опитуванням за системою EORTC QLQ-C30 (за шкалою балів від 0 до 4). Вживаність пацієнтів оцінено методом Каплана — Мейєра.

РЕЗУЛЬТАТИ ТА ЇХ ОБГОВОРЕННЯ

Переваги модульного ендопротезування на етапі хірургічного лікування пацієнтів із пухлинами кісток, що утворюють колінний суглоб, полягали в тому, що модульні системи дозволяли реконстру-

ювати значні дефекти в ділянці суглоба, невідкладно проводити хірургічне лікування (модульний ендопротез збирають під час операції), фіксувати ніжки ендопротеза в кістковомозковому каналі цементним способом, вносити в конструкцію ендопротеза зміни, пов'язані з несподіваними інтраопераційними знахідками та ін.

У групі з 22 хворих, у яких встановлено модульні ендопротези, ускладнення після ендопротезування у вигляді асептичного розхитування ніжки ендопротеза та нагноєння відзначили у 4 (18,2%) пацієнтів. Рецидиви пухлини в цій групі виявлено у 2 (9,1%) хворих, які в подальшому померли через метастази у легенях.

У групі з 40 хворих, яким проведено ендопротезування колінного суглоба індивідуальними ендопротезами, ускладнення після ендопротезування виявили у 20 (50,0%) осіб. Основними небажаними явищами після використання таких ендопротезів були: парапротезна інфекція — у 10 (25,0%) пацієнтів, асептична нестабільність ніжки ендопротеза — 7 (17,5%), перелом кістки в місці імплантації ніжки ендопротеза — 2 (5,0%), перелом конструкції ендопротеза — в 1 (2,5%) хворого. Рецидиви пухлини в цій групі виявлено у 2 (5,0%) пацієнтів; померли 3 (7,5%) хворих у зв'язку з розвитком метастазів у легенях.

Виконано реендопротезування у 3 випадках у групі пацієнтів, у яких були встановлені модульні ендопротези. У групі хворих, яким проводили ендопротезування колінного суглоба індивідуальним ендопротезом, проведено: накладення діалізу та тривалий курс антибіотикотерапії у 8 пацієнтів; в 1 випадку — видалення ендопротеза і встановлення металоцементного «спейсера»; ще в 1 — ампутацію на рівні середньої третини стегна; реендопротезування при асептичному розхитуванні ніжки ендопротеза — у 7 хворих; металоостеосинтез парапротезного перелому кістки за допомогою надкісткової пластини і серкляжу — у 2 випадках; в 1 пацієнта виконано реендопротезування колінного суглоба у зв'язку з переломом конструкції ендопротеза.

Певне значення у частоті виникнення ускладнень має локалізація пухлини, з приводу якої виконували ендопротезування (таблиця). Проксимальна частина великогомілкової кістки — складніша локалізація через недостатність м'яких тканин. Як свідчать дані таблиці, розподіл за локалізацією пухлини в обох досліджених групах був практично однаковим: пухлини дистального відділу стегнової кістки зареєстровано у 62,5% пацієнтів, яким встановлено індивідуальний ендопротез, і у 68,2% ($p > 0,1$) пацієнтів з модульними ендопротезами; локалізацію пухлин у проксимальному відділі великогомілкової кістки визначено відповідно у 37,5 і 31,8% ($p > 0,1$) випадків. Із 15 хворих, у яких ендопротези фірми «Інмед» використано після резекції проксимального відділу великогомілкової кістки, ускладнення виявлено

в 11 (73,3%); у 8 (53,3%) з них ускладненням було парапротезне нагноєння, у 2 (13,3%) — асептична нестабільність великогомілкової ніжки ендопротеза та в 1 (6,7%) — перелом кістки в місці імплантації ніжки ендопротеза. Після резекції дистального відділу стегнової кістки та індивідуального ендопротезування (25 хворих) ускладнення відзначали у 9 (36,0%) пацієнтів, із них у 2 (8,0%) — парапротезну інфекцію, у 6 (24,0%) — асептичну нестабільність стегнової ніжки ендопротеза та в 1 (4,0%) — перелом конструкції ендопротеза (див. таблицю). У підгрупі з 7 хворих, яким після резекції проксимального відділу великогомілкової кістки було виконано протезування колінного суглоба модульними ендопротезами, лише в 1 випадку (14,3%) ускладненням було парапротезне нагноєння. Після резекції дистального відділу стегнової кістки та модульного ендопротезування (15 осіб) ускладнення у вигляді асептичної нестабільності стегнової ніжки ендопротеза відмічено у 3 (20,0%) пацієнтів. Таким чином, загальна частота ускладнень після ендопротезування колінного суглоба була вищою (з вірогідністю $> 90\%$, але $< 95\%$) при локалізації пухлини у проксимальному відділі великогомілкової кістки порівняно з локалізацією у дистальному відділі стегнової кістки. За умови встановлення індивідуальних ендопротезів така різниця була ще більшою ($p = 0,05$); водночас при модульному ендопротезуванні частота ускладнень статистично значущо ($p > 0,05$) не залежала від локалізації пухлини. За наявності пухлини у стегновій кістці частота ускладнень статистично не відрізнялася ($p > 0,05$) залежно від конструкції ендопротеза; при локалізації пухлини у великогомілкової кістці ускладнення виникали достовірно рідше ($p < 0,05$) за умови встановлення модульних ендопротезів порівняно з індивідуальними.

Як відомо, на частоту ускладнень може впливати передопераційне лікування (поліхіміо-, променева терапія). Але з урахуванням того, що частка пацієнтів, які одержали таке лікування, була більшою в групі з модульними ендопротезами, а частота ускладнень у цій групі була нижчою, у нашому дослідженні впливу передопераційного лікування не виявлено.

Випадок із практики. *Хвора В.* госпіталізована у відділення з діагнозом: гігантоклітинна пухлина дистального відділу стегнової кістки (рис. 1). Після виконання трепанобіопсії діагноз підтверджено гістологічно, пацієнтці виконано хірургічне лікування: резекція дистального відділу стегнової кістки з пухлиною та ендопротезування колінного суглоба модульним мегаендопротезом «Stryker». Післяопераційний період проходив без ускладнень. Функціональний результат нижньої кінцівки після ендопротезування становив 90%. У динаміці спостереження через 5 років функція кінцівки залишалася задовільною, рентгенологічних і клінічних даних стосовно рецидиву пухлини немає.

Результати ендопротезування колінного суглоба залежно від локалізації пухлинного процесу в кістках і використаних конструкцій ендопротезів

Встановлені ендопротези	Кількість пацієнтів, п	Локалізація			
		Дистальний відділ стегнової кістки, п (%)	Кількість ускладнень, п (M ± m%) ¹	Проксимальний відділ великогомілкової кістки, п (%)	Кількість ускладнень, п (M ± m%) ¹
Індивідуальні фірми «Ім-мед»	40	25 (62,5)	9 (36,0 ± 9,6)	15 (37,5)	11 (73,3 ± 11,4) p = 0,05*
Модульні фірми «Stryker» або «Valdemar Link»	22	15 (68,2)	3 (20,0 ± 10,3) p > 0,05**	7 (31,8)	1 (14,3 ± 13,2) p > 0,05*; p < 0,05**
Усього	62	40 (64,5)	12 (30,0 ± 7,2)	22 (35,5)	12 (54,5 ± 10,6) 0,05 < p < 0,1*

¹Частота ускладнень розрахована відносно кількості пухлин зазначеної локалізації в кожній групі пацієнтів; *порівняно з локалізацією пухлини в дистальному відділі стегнової кістки; **порівняно зі встановленням ендопротезу «Іммед».

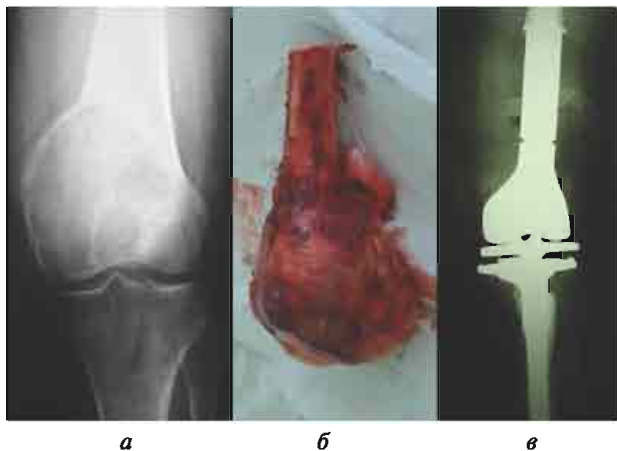


Рис. 1. Хвора В. Гігантоклітинна пухлина дистального відділу стегнової кістки: а — рентгенограма ураженої ділянки; б — макропрепарат видаленої пухлини; в — рентгенограма після ендопротезування колінного суглоба

Функціональний результат кінцівки в групі хворих, у яких використано індивідуальні ендопротези, за шкалою MSTS у середньому становив: після резекції дистального відділу стегнової кістки та ендопротезування — $82,0 \pm 5,6\%$, після резекції проксимального відділу великогомілкової кістки — $76,0 \pm 5,8\%$. У групі пацієнтів після застосування модульних ендопротезів функціональний результат кінцівки за шкалою MSTS досяг: після резекції дистального відділу стегнової кістки та ендопротезування колінного суглоба — $90,0 \pm 5,2\%$ ($p > 0,05$), після резекції проксимального відділу великогомілкової кістки та ендопротезування колінного суглоба — $84,0 \pm 5,7\%$ ($p > 0,05$). Таким чином, незалежно від локалізації видаленої пухлини, функціональні результати були кращими (чітка статистична тенденція) після модульного ендопротезування колінного суглоба порівняно з ендопротезуванням індивідуальними онкологічними ендопротезами вітчизняного виробництва. Основними ортопедичними критеріями, що визначають вдалий результат хірургічного лікування пацієнтів з великими резекціями дистального відділу стегнової кістки та проксимального відділу великогомілкової кістки, є: відновлення довжини кінцівки, правильне встановлення та надійна фіксація відповідного ендопротеза, відновлення точок природного прикріплення м'язів. Усе це дозволяє зберегти кінцівку пацієнта та забезпечити достатню для нормального життя функцію колінного суглоба. Стабільність ендопротезу

за реалізується за рахунок фіксації м'язів до ендопротеза чи полімерної труби. Полімерна труба, виготовлена з матеріалу Polyethylenterephthalat фірми «Implantcast» (Німеччина), служить чохлам для укріплення металеві частини ендопротеза (м'язи фіксуються до труби, що гарантує достатній обсяг рухів), а також сприяє стабілізації колінного суглоба і значно прискорює відновлення функції кінцівки.

Середня 5-річна «виживаність» ендопротезів відображена на рис. 2. Як видно, «виживаність» модульних ендопротезів становила: 1–3 роки — 100%, 4 роки — 95%, 5 років — 90%; індивідуальних ендопротезів: 1 рік — 95%, 2 роки — 85%, 3 роки — 73%, 4 роки — 65%, 5 років — 50% ($p < 0,05$ порівняно з показником для модульних ендопротезів), що свідчить про перевагу конструкцій модульних ендопротезів при зіставленні з індивідуальними онкологічними ендопротезами (недосконала конструкція ендопротеза), а також пов'язано з технічними й тактичними помилками при первинному ендопротезуванні та порушенням режиму післяопераційного періоду пацієнтами.

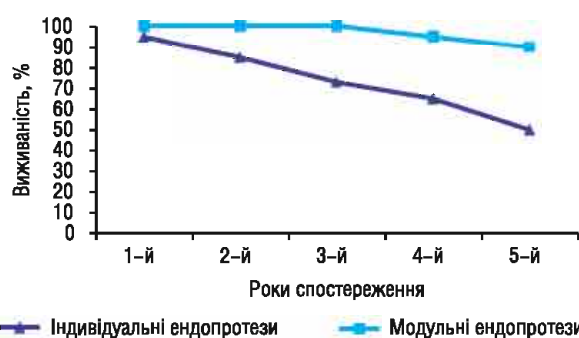


Рис. 2. Середня 5-річна «виживаність» модульних та індивідуальних онкологічних ендопротезів

Якість життя (опитувальник EORTC QLQ-C30) пацієнтів після протезування колінного суглоба модульними ендопротезами підвищилася з 45 до 80 балів, після протезування індивідуальними ендопротезами — з 40 до 72 балів.

Враховуючи сукупність отриманих результатів хірургічного лікування (частота ускладнень, «виживаність» ендопротезів, якість життя пацієнтів, функціональний результат кінцівки), можна стверджувати, що метод модульного ендопротезування колінного суглоба є більш ефективним, ніж використання індивідуальних ендопротезів, хоча й дорожчим.

Рецидиви пухлин виявлено у 4 (6,5%) пацієнтів із загальної кількості хворих, оперованих з приводу первинних пухлин дистального відділу стегнової кістки і проксимального відділу великогомілкової кістки. У всіх випадках рецидивів первинно-злоякісних пухлин хірургічне втручання виконано на тлі патологічного перелому кістки з поширенням м'якотканинного компонента пухлини за межі кістки (2 випадки остеогенної саркоми, 1 — злоякісної фіброзної гістіоцитоми та 1 — саркоми Юїнга). Ці 4 пацієнти померли в різні терміни (від 24 до 62 міс) у зв'язку з розвитком метастазів у легенях. Загальна 5-річна виживаність, незалежно від типу використаного ендопротеза, становила 75% ($p > 0,05$ при порівнянні груп). На нашу думку, вид застосованого імплантата не впливає на частоту рецидивування пухлин і загальну виживаність пацієнтів. З метою зниження частоти рецидивів і віддалених метастазів пухлини максимальні зусилля мають бути зосереджені на ранньому виявленні пухлинного ураження та адекватному комплексному лікуванні.

ВИСНОВКИ

1. Метод модульного ендопротезування колінного суглоба має переваги порівняно з індивідуальним ендопротезуванням пристроями вітчизняного виробництва за рахунок зниження частоти ускладнень (особливо при локалізації пухлини у великогомілкової кістки) та кращих функціональних результатів прооперованої кінцівки.

2. Ендопротезування колінного суглоба модульними ротаційними ендопротезами забезпечує хороший функціональний результат, не погіршуючи онкологічну складову лікування цієї категорії пацієнтів.

СПИСОК ВИКОРИСТАНОЇ ЛІТЕРАТУРИ

1. Засульський ФЮ, Куляба ТА, Птапников ДА і др. Аналіз ускладнень після ендопротезування колінного суглоба по поводу опухолевих поражений (20-летний опыт). Травматол ортопед России 2013; (4): 24–32.
2. Балберкин АВ, Шавырин ДА. Клиника, диагностика и хирургическое лечение опухолей костей области колэнного суглоба. Саркомы костей, мягких тканей и опухоли кожи 2013; (1): 15–23.
3. Алиев МД. Эндопротезирование как основа онкоортопедии. Поволжский онкол вестн 2012; (2): 14–20.
4. Алиев МД, Соколовский ВА, Дзампаев АЗ и др. Отдаленные результаты применения мегапротезов в хирургии опухолей костей и суглобов. Вестн московского онкол общества 2011; (4) (<http://www.oncology.ru/moa/archive/2011/V-11-04.pdf>).
5. Теляков ВВ, Карпенко ВЮ, Франк ГА и др. Эндопротезирование при опухолевом поражении длинных костей. Росс пед журн 2009; (5): 11–4.
6. Теляков ВВ, Карпенко ВЮ, Шаталов АМ и др. Эндопротезирование длинных трубчатых костей и суглобов при дефиците мягких тканей. Вестн московского онкол общества 2011; (4) (<http://www.oncology.ru/moa/archive/2011/V-11-04.pdf>).
7. Шугабейкер ПХ, Малауэр ММ. Хирургия сарком мягких тканей и костей. Принципы и оперативная техника. М: Медицина, 1986. 439 с.
8. Dominkus MM, Sabeti M, Kotz R. Functional tendon repair in orthopedic tumor surgery. Orthopade 2005; 34 (6): 556–9.
9. Henderson ER, Groundland J, Pala E, et al. Failure mode classification for tumor endoprostheses: retrospective review of five institutions and a literature review. J Bone Joint Surg Am 2011; 93 (5): 418–29.

10. Malawer MM, Chou LB. Prosthetic survival and clinic results with use of large-segment replacement in the treatment of high-grade bone sarcomas. J Bone Joint Surg 1995; 77: 1154–65.

11. Kawai A, Mushler GF, Lane JM, et al. Prosthetic knee replacement after resection of a malignant tumor of the distal part of the femur. Medium to long-term result. J Bone Joint Surg Am 1998; 80 (5): 636–47.

12. Henchav RM, Malawer MM. Endoprosthesis reconstruction of the proximal humerus for large segmental defects following sarcoma resection. Plastic and Reconstructive Surgery in Oncology. The First Int Symp Moscow, 1997; 82.

13. Krepler P, Dorminkus M, Toma CD, et al. Endoprosthesis management of the extremities of children after resection of primary malignant bone tumors. Orthopade 2003; 32 (11): 1013–9.

14. Tillman RM, Grimer RJ, Carter SR, et al. Growing endoprosthesis for primary malignant bone tumors. Med Pediatric Oncol SIOP XXVIII Meeting. Vienna, 1996; 27 (4): 248.

ADVANTAGES OF MODULAR KNEE ARTHROPLASTY IN PATIENTS WITH BONE TUMORS

V.V. Protsenko, B.S. Duda

Summary. Objective: to investigate advantages of modular endoprosthesis of knee-joint in combined treatment of patients with malignant bone tumors and locally aggressive tumors compared with individual arthroplasty and depending on the localization of tumor lesions. **Object and methods:** the results of knee-joint endoprosthesis in 62 patients were analyzed; 40 of them were used individual oncological endoprosthesis, 22 — modular endoprosthesis. Groups were compared according gender and age, range of tumors, tumor localization, preoperational therapy. **Results:** the overall complication rate was significantly higher ($p < 0,05$) after the installation of individual endoprosthesis, but at the same time, this figure significantly affect tumor localization: in particular, the incidence of complications was higher ($0,05 < p < 0,1$) when the tumor was localized in the proximal tibia as compared with distal localization in hip bone. By setting individual endoprosthesis such a difference greater ($p = 0,05$), than with modular endoprosthesis ($p > 0,05$). When the tumor is localized in the femur complication rate did not differ statistically ($p > 0,05$) depending on the design endoprosthesis. Functional outcome limb after using modular endoprosthesis was from 84 to 90%, and the use of individual endoprosthesis — from 76 to 82%. When 5-year observation recurrence in both groups, the quality of life of patients, overall survival did not have significant differences. **Conclusion:** the results suggest that the benefits of knee replacement using modular endoprosthesis with a reduced frequency of complications (especially when the tumor in the tibial bone) and better functional results of the operated limb.

Key Words: bone tumors, knee joint, individual cancer arthroplasty, modular endoprosthesis, efficacy.

Адреса для листування:

Проценко В.В.

01061, Київ, вул. Воровського, 27

ДУ «Інститут травматології та ортопедії

НАМН України»

E-mail: ip15@ukr.net

Одержано: 25.09.2014