

О.В. Кравець¹
В.С. Процик¹
О.О. Колеснік¹
О.В. Хлинін¹
В.Г. Гур'янов²

¹Національний інститут раку

²Національний
медичний університет
ім. О.О. Богомольця, Київ,
Україна

Ключові слова: половинний дефект язика, субментальний клапоть, клапоть надключичної артерії, вільний променевий аутоотрансплантат передпліччя.

ПОРІВНЯЛЬНИЙ АНАЛІЗ РЕЗУЛЬТАТІВ ЗАМІЩЕННЯ ПОЛОВИННИХ ДЕФЕКТІВ ЯЗИКА У ОНКОЛОГІЧНИХ ХВОРИХ ПРИ ЗАСТОСУВАННІ РІЗНИХ РЕКОНСТРУКТИВНИХ ПІДХОДІВ

Мета: порівняння результатів пластичного заміщення половинних дефектів язика із застосуванням вільного променевого аутоотрансплантата передпліччя та регіонарних клаптів — субментального або надключичної артерії. **Об'єкт і методи:** до дослідження включено 38 хворих на рак язика та слизової оболонки дна ротової порожнини III–IV стадій, яким проведено хірургічне лікування в обсязі гемірезекції язика та шийної лімфодисекції. Хворі перебували на лікуванні у відділенні пухлин голови та шиї Національного інституту раку у період з 2014 по 2016 р. Пацієнти розподілені на три групи залежно від виду реконструктивної методики, застосованої для заміщення половинного дефекту язика. Першу групу склали 11 пацієнтів, у яких усунення дефекту проводили регіонарним клаптем надключичної артерії. Другу — 12 хворих, у яких для заміщення дефекту використано вільний променевий аутоотрансплантат передпліччя. Третю — 15 пацієнтів, у яких усунення дефекту проводили регіонарним субментальним клаптем. Порівнювали тривалість оперативного втручання, термін стаціонарного лікування, післяопераційні ускладнення, ускладнення після пересадки клаптів та в донорській ділянці, функціональний статус і якість життя хворих. **Результати:** середній час операції у пацієнтів 2-ї групи становив $9,6 \pm 0,4$ год проти $5,4 \pm 0,2$ і $5,6 \pm 0,3$ год у хворих 1-ї та 3-ї груп відповідно ($p < 0,05$). Частота ускладнень у донорській ділянці в цій групі становила 49,9% проти 9,1% у хворих 1-ї та 6,7% у пацієнтів 3-ї групи ($p = 0,01$). Статистично значущих відмінностей у термінах стаціонарного лікування ($p = 0,17$), частоті ускладнень після пересадки клаптів ($p = 0,59$), частоті післяопераційних ускладнень ($p = 0,94$), функціональному статусі ($p > 0,05$) та якості життя ($p > 0,05$) між групами не виявлено. Застосування вільного променевого аутоотрансплантата передпліччя пов'язано зі зростанням ризику розвитку ускладнень у донорській ділянці (відношення шансів = 14; 95% довірчий інтервал 1,4–143) порівняно з використанням субментального клаптя та клаптя надключичної артерії. **Висновки:** застосування регіонарних клаптів (субментального та надключичної артерії) порівняно з вільним променевим аутоотрансплантатом передпліччя достовірно зменшує тривалість оперативного втручання та частоту ускладнень у донорській ділянці. Статистично значущих відмінностей у термінах стаціонарного лікування, частоті ускладнень після пересадки клаптів, післяопераційних ускладнень, функціональному статусі та якості життя хворих між пацієнтами досліджуваних груп не виявлено.

З розвитком реконструктивної хірургії змінилися підходи до оперативного лікування злоякісних новоутворень язика. Просте закриття дефекту язика після його половинної резекції замінила реконструкція із застосуванням регіонарних або вільних клаптів. Відновлення форми, об'єму, рухомості язика є надзвичайно важливими для досягнення найбільш оптимальних функцій ковтання, жування та мовлення [1, 2]. Скоординовані рухи язика від протилежних альвеолярних паростків під час жування забез-

печують зволоження, формування харчової грудки та проштовхування її в ротоглотку. Під час ротової фази ковтання велике значення мають об'єм язика та його рухомість. У глоткову фазу ковтання об'єм язика сприяє утворенню негативного тиску в гортаноглотці, підйому гортані вперед та запобіганню аспірації [3].

Протягом багатьох років стандартним клаптем при пластичному заміщенні половинних дефектів язика вважається вільний променевий аутоотранс-

плантат передпліччя [4]. Нещодавно відмічено зростання ролі регіонарних клаптів як альтернативи вільним при пластичному усуненні дефектів ротової порожнини. Це зумовлено більш глибоким розумінням особливостей кровопостачання клаптів, можливостями доопераційної та інтраопераційної візуалізації «судинної ніжки» і шкірних перфорантів, удосконаленням техніки забору клаптів [5–7].

Використання регіонарного субментального клаптя для заміщення половинних дефектів язика зумовлено такими його перевагами: тонкий, пластичний, площа клаптя до 75 см², відсутня необхідність мікрохірургічного етапу операції, менша тривалість оперативного втручання порівняно з використанням вільних аутоотрансплантатів, мінімальна частота ускладнень у донорській ділянці [8–10]. Регіонарний клапоть надключичної артерії має подібні до вищезазначених переваги, проте лише в декількох дослідженнях повідомляють про його застосування при пластичному усуненні половинних дефектів язика [11, 12].

Загалом у більшості досліджень оцінювали усі дефекти голови та шиї або ротової порожнини в цілому, що не дає можливості визначити переваги тієї чи іншої реконструктивної методики при конкретному дефекті [13, 14]. Крім того, як правило, порівнювали час операції, тривалість госпіталізації, час забору клаптів, післяопераційні ускладнення, ускладнення у донорській ділянці, собівартість лікування, а даних щодо порівняння функціонального статусу та, особливо, якості життя пацієнтів вкрай мало. Усе вищезазначене спонукало нас до проведення цього дослідження.

Мета роботи — порівняння результатів пластичного заміщення половинних дефектів язика із застосуванням вільного променевого аутоотрансплантата передпліччя та регіонарних клаптів — субментального і надключичної артерії.

ОБ'ЄКТ І МЕТОДИ ДОСЛІДЖЕННЯ

У дослідження включено 38 хворих на рак язика та слизової оболонки дна ротової порожнини (серед яких 33 (86,8%) чоловіки та 5 (13,2%) жінок), що перебували на лікуванні у відділенні пухлин голови та шиї Національного інституту раку у період з 2014 по 2016 р. Середній вік хворих становив 56,9 ± 11,1 року (від 31 до 78 років). Плоскоклітинний рак різного ступеня диференціювання діагностовано у 38 пацієнтів (100%). Рак язика встановлено у 33 (86,8%), слизової оболонки дна ротової порожнини — у 5 (13,2%) хворих. За розповсюдженням процесу: III стадію (T2N1M0, T3N0–1M0) діагностовано у 20 (52,6%), IV (T2N2M0, T3N2M0) — у 18 (47,4%) пацієнтів. Усі пацієнти були проінформовані і дали письмову згоду на включення у дослідження, згідно з Гельсінською декларацією.

Усім хворим проведено хірургічне лікування в обсязі гемірезекції язика та шийної лімфодисекції. Хворі були розподілені на три групи залежно від

виду реконструктивної методики, застосованої для заміщення половинного дефекту язика. Першу групу сформували 11 пацієнтів, у яких усунення дефекту проводили регіонарним клаптем надключичної артерії. Другу — 12 хворих, у яких для заміщення дефекту використано вільний променевий аутоотрансплантат передпліччя. Третю — 15 пацієнтів, у яких усунення дефекту проводили регіонарним субментальним клаптем.

Порівнювали тривалість оперативного втручання, термін стаціонарного лікування, післяопераційні ускладнення, ускладнення після пересадки клаптів та в донорській ділянці, функціональний статус та якість життя хворих. Оцінку функціонального статусу проводили за шкалою функціонування для хворих на рак голови та шиї PSS-HN (Performance Status Scale for Head and Neck Cancer Patients) через 6 та 12 міс після хірургічного лікування. Якість життя оцінювали за опитувальником якості життя Вашингтонського Університету UW-QOL v4 (University of Washington Quality of Life questionnaire, version 4) через 6 та 12 міс після хірургічного лікування [15].

Статистичний аналіз результатів дослідження проводили, використовуючи пакет MedCalc v. 18.5 (MedCalc Software bvba, Бельгія, 1993–2018 pp.).

Для представлення кількісних ознак розраховували середнє значення показника (\bar{X}) та його середньоквадратичне відхилення ($\pm SD$), для якісних ознак — частоту (%). При проведенні порівняння між трьома групами для кількісних показників використано метод дисперсійного аналізу (у випадку нормального закону розподілу), апостеріорні порівняння виконували з використанням критерію Шеффе. Критерій Крускала — Уолліса застосовували у випадку закону розподілу, відмінного від нормального, апостеріорні порівняння проводили з використанням критерію Данна. Для порівняння якісних показників було використано критерій χ^2 (з урахуванням поправки Йейтса), при проведенні апостеріорних порівнянь між групами — поправку Бонферроні. При аналізі ризику розвитку післяопераційних ускладнень використано метод побудови логістичних моделей регресії, для відбору факторів ризику — метод покрокового відкидання/додавання (Stepwise з порогом включення $p < 0,1$ та виключення $p > 0,3$). Прогностичні характеристики моделі оцінювали за показником площі під кривою операційних характеристик (AUC), її чутливістю та специфічністю, розраховували 95% довірчий інтервал (ДІ) показників. Ступінь і напрям впливу фактора ризику оцінювали за показником відношення шансів (ВШ). За критичний рівень значимості прийнято $\alpha_{кр.} = 0,05$ [16].

РЕЗУЛЬТАТИ ТА ЇХ ОБГОВОРЕННЯ

Усім 38 хворим було проведено хірургічне лікування в обсязі гемірезекції язика та шийної лімфодисекції. Пластичне заміщення половинного дефекту язика проводили одномоментно з видален-

ням первинної пухлини. На боці первинної пухлини шийна лімфодисекція виконана у 34 (89,5%), білатеральна — у 4 (10,5%) пацієнтів. Ад'ювантну променевою терапією отримали 18 (47,4%), хіміопроменевою — 20 (52,6%) хворих. Види хірургічного доступу, застосовані при виконанні гемірезекції язика: трансоральний — у 32 (84,2%), нижній щічний — у 3 (7,9%), парамедіанна мандибулотомія — у 3 (7,9%) пацієнтів.

При проведенні аналізу тривалості оперативного втручання виявлено, що середній час операції у пацієнтів 2-ї групи становив $9,6 \pm 0,4$ год проти $5,4 \pm 0,2$ год у хворих 1-ї та $5,6 \pm 0,3$ год — у пацієнтів 3-ї груп ($p < 0,05$) (рис. 1).

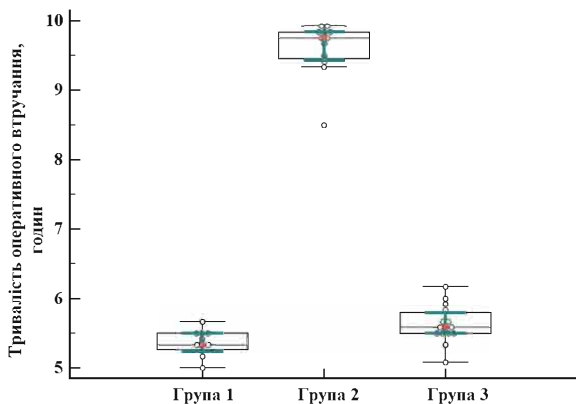


Рис. 1. Тривалість оперативного втручання залежно від виду застосованої реконструктивної методики

Статистично значущих відмінностей у термінах стаціонарного лікування між пацієнтами різних груп не виявлено. Середній термін стаціонарного лікування хворих 1-ї групи становив $13,0 \pm 1,4$ доби, 2-ї групи — $12,8 \pm 1,1$ доби, 3-ї групи — $13,7 \pm 1,3$ доби ($p = 0,17$) (рис. 2).

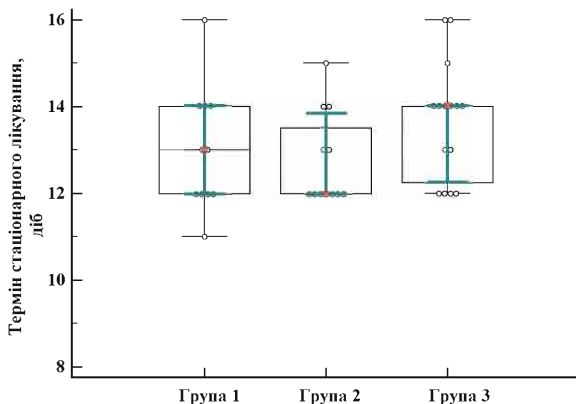


Рис. 2. Термін стаціонарного лікування залежно від виду застосованої реконструктивної методики

Нами не відмічено жодного повного некрозу клаптя у пацієнтів трьох груп. У 1-й групі спостерігали крайовий некроз дистальної частини клаптя в 1 хворого (9,1%). У хворих 2-ї групи ускладнень не виявлено. В 1 пацієнта (6,7%) 3-ї групи відмічали частковий некроз клаптя, що не потребувало додаткових хірургічних втручань. Таким чином, час-

тота ускладнень після пересадки клаптів у пацієнтів 1-ї групи становила 9,1%, 2-ї — 0%, 3-ї — 6,7% ($p = 0,59$).

Часткове розходження країв післяопераційної рани відмічено в 1 хворого (9,1%) 1-ї групи. У 2-ї групі спостерігали гематому у ділянці післяопераційної рани (2 пацієнти, 16,7%). Слинну норицю (1 пацієнт, 6,7%) та гематому (1 пацієнт, 6,7%) відмічали у хворих 3-ї групи. Оростом та інфекційних ускладнень не зафіксовано у хворих жодної групи. Це, вірогідно, пояснюється тим, що усі включені в дослідження пацієнти не отримували променевої або хіміопроменевої терапії перед оперативним втручанням. Загалом частота післяопераційних ускладнень у пацієнтів 1-ї групи становила 9,1% проти 16,7% у хворих 2-ї та 13,4% — у пацієнтів 3-ї групи ($p = 0,94$).

При аналізі ускладнень у донорських ділянках отримано наступні дані. У 1 пацієнта (9,1%) 1-ї групи спостерігали часткове розходження швів після ушивання донорської ділянки. У 1 хворого (8,3%) 2-ї групи відмічено частковий некроз розщепленого аутодерматоклаптя, яким заміщено дефект передпліччя після забору вільного променевого аутогранта. Також у хворих цієї групи спостерігали порушення чутливості тканин передпліччя та тильної поверхні долоні (4 пацієнти, 33,3%) та утворення гіпертрофічних рубців (1 пацієнт, 8,3%). Часткове розходження швів після ушивання донорської ділянки відмічено в 1 пацієнта (6,7%) 3-ї групи, що не потребувало додаткового хірургічного втручання. Таким чином, частота ускладнень у донорській ділянці була найвищою у пацієнтів 2-ї групи і становила 49,9% проти 9,1% у хворих 1-ї та 6,7% — 3-ї групи ($p = 0,01$).

Вивчення функціонального статусу проводили за шкалою функціонування для хворих на рак голови та шиї PSS-HN через 6 та 12 міс після оперативного лікування. Оцінювали повноцінність дієти, харчування на людях, зрозумілість мовлення. Аналіз функціонального статусу пацієнтів представлено в табл. 1. Як свідчать наведені дані, статистично значущих відмінностей функціонального статусу хворих при застосуванні різних реконструктивних методик через 6 та 12 міс за усіма показниками не виявлено ($p > 0,05$).

Якість життя хворих оцінювали за опитувальником якості життя Вашингтонського університету UW-QOL v4 через 6 та 12 міс після оперативного лікування. Результати аналізу якості життя пацієнтів представлено в табл. 2. Статистично значущих відмінностей між показниками якості життя хворих при застосуванні різних реконструктивних методик за усіма аспектами не виявлено ($p > 0,05$).

При аналізі факторів ризику розвитку післяопераційних ускладнень та ускладнень після пересадки клаптів побудовано логістичні моделі регресії. Не виявлено зв'язку ризику їх розвитку ні з віком та статтю пацієнта, ні з локалізацією пухлини, ні зі ста-

Функціональний статус пацієнтів через 6 та 12 міс після хірургічного лікування

Функціональний статус за шкалою PSS-HH, %	$\bar{X} \pm SD$						p	
	Група 1		Група 2		Група 3		через 6 міс	через 12 міс
	через 6 міс (n = 11)	через 12 міс (n = 9)	через 6 міс (n = 12)	через 12 міс (n = 11)	через 6 міс (n = 15)	через 12 міс (n = 12)		
Повноцінність дієти	80,9 ± 8,3	83,3 ± 5,0	85,0 ± 10,0	86,4 ± 12,1	83,3 ± 9,8	82,5 ± 10,6	0,63	0,69
Харчування на людях	81,8 ± 11,7	83,3 ± 12,5	87,5 ± 13,1	88,6 ± 13,1	85,0 ± 12,7	87,5 ± 13,1	0,55	0,63
Зрозумілість мовлення	84,1 ± 12,6	86,1 ± 13,2	91,7 ± 12,3	93,2 ± 11,7	88,3 ± 12,9	89,6 ± 12,9	0,36	0,45

Таблиця 2

Якість життя пацієнтів через 6 та 12 міс після хірургічного лікування

Якість життя за опитувальником UW-QOL v4, %	$\bar{X} \pm SD, \%$						p	
	Група 1		Група 2		Група 3		через 6 міс	через 12 міс
	через 6 міс (n = 11)	через 12 міс (n = 9)	через 6 міс (n = 12)	через 12 міс (n = 11)	через 6 міс (n = 15)	через 12 міс (n = 12)		
Біль	90,9 ± 12,6	91,7 ± 12,5	89,6 ± 12,9	90,9 ± 12,6	91,7 ± 12,2	93,8 ± 11,3	0,91	0,84
Зовнішній вигляд	84,1 ± 12,6	77,8 ± 15,0	83,3 ± 16,3	81,8 ± 16,2	80,0 ± 16,9	77,1 ± 16,7	0,81	0,74
Активність	86,4 ± 13,1	88,9 ± 13,2	79,2 ± 17,9	79,5 ± 10,1	75,0 ± 18,9	85,4 ± 12,9	0,29	0,22
Відпочинок	88,6 ± 13,1	91,7 ± 12,5	81,3 ± 15,5	79,5 ± 10,1	80,0 ± 16,9	83,3 ± 12,3	0,37	0,08
Ковтання	80,0 ± 20,6	86,1 ± 13,2	87,5 ± 13,1	84,1 ± 12,6	83,7 ± 19,4	81,7 ± 20,5	0,71	0,93
Жування	77,3 ± 26,1	77,8 ± 26,4	87,5 ± 22,6	86,4 ± 23,4	80,0 ± 25,4	83,3 ± 24,6	0,57	0,73
Мовлення	80,9 ± 15,1	86,7 ± 15,8	90 ± 14,8	91,8 ± 14,0	86,0 ± 15,5	82,5 ± 15,4	0,36	0,34
Плече	68,2 ± 22,3	68,9 ± 17,6	76,7 ± 20,6	71,8 ± 18,3	74,7 ± 22,9	74,2 ± 19,3	0,61	0,77
Смак	62,7 ± 16,2	73,3 ± 10,0	63,3 ± 15,6	75,5 ± 12,1	66,7 ± 16,8	77,5 ± 13,6	0,76	0,73
Слина	51,8 ± 20,9	70,0 ± 0,0	47,5 ± 24,9	66,4 ± 12,1	54,0 ± 20,3	66,7 ± 11,5	0,79	0,07
Настрій	64,1 ± 22,6	72,2 ± 8,3	70,8 ± 20,9	77,3 ± 13,5	73,3 ± 20,0	79,2 ± 17,9	0,63	0,50
Занепокоєння	73,6 ± 25,8	75,6 ± 22,4	73,3 ± 24,6	78,2 ± 14,0	75,3 ± 18,5	80 ± 14,8	> 0,99	0,93

дією захворювання, ні з показниками T та N пухлин, ні з видом реконструктивної методики ($p > 0,1$ у всіх випадках).

При проведенні відбору факторів (із вищезначених показників), пов'язаних із ризиком розвитку ускладнень у донорській ділянці, виявлена лише одна ознака, значимо з ним пов'язана, — вид реконструктивної методики. На виділеній факторній ознаці побудована логістична модель регресії. Площа під кривою побудованої моделі $AUC = 0,78$ (95% ДІ 0,62–0,90), що свідчить про добру узгодженість. Чутливість моделі становить 75% (95% ДІ 34,9–96,8), її специфічність 80% (95% ДІ 61,4–92,3). Коефіцієнти логістичної моделі прогнозування ризику розвитку ускладнень у донорській ділянці наведено в табл. 3. Встановлено, що застосування вільного променевого аутоотрансплантата передпліччя пов'язано зі зростанням ризику розвитку ускладнень у донорській ділянці (ВШ = 14; 95% ДІ 1,4–143; $p = 0,03$) порівняно з використанням субментального клаптя або клаптя надключичної артерії. Статистично значущих відмінностей ризику розвитку ускладнень у донорській ділянці при застосуванні клаптя надключичної артерії або субментального клаптя не виявлено ($p = 0,82$).

В останні роки відмічається відновлення інтересу до використання регіонарних клаптів при заміщенні післяопераційних дефектів ротової порожнини. J. Raudarfar та співавтори провели пряме порівняння результатів застосування регіонарного субментального клаптя та вільного променевого аутоотрансплантата передпліччя при заміщенні дефектів дна ротової порожнини і язика. Автори відзначають, що використання субментального клаптя забезпечує скорочення тривалості опера-

Таблиця 3

Коефіцієнти логістичної моделі прогнозування ризику розвитку ускладнень у донорській ділянці

Факторна ознака	Значення коефіцієнта моделі, $b \pm m$	Рівень значущості відмінності коефіцієнта від 0, p	ВШ (95% ДІ)
Клапоть надключичної артерії проти субментального клаптя	0,3 ± 1,5	0,82	–
Вільний променевий аутоотрансплантат передпліччя проти субментального клаптя	2,6 ± 1,2	0,03	14 (1,4–143)

тивного втручання, термінів стаціонарного лікування при зіставних функціональних результатах мовлення та ковтання [8]. Проведений D. Forner та співавторами порівняльний аналіз результатів застосування субментального клаптя та променевого аутоотрансплантата передпліччя при усуненні половинних дефектів язика показав, що використання субментального клаптя скорочує тривалість оперативного втручання, знижує собівартість лікування при зіставних термінах стаціонарного лікування [9]. У нашому дослідженні також відзначено вірогідно меншу тривалість операції та зіставні строки стаціонарного лікування. Крім того, проведений аналіз показав статистично значуще зниження частоти ускладнень у донорській ділянці при використанні субментального клаптя порівняно з використанням променевого аутоотрансплантата передпліччя. Статистично значущих відмінностей у частоті некрозів клаптів, післяопераційних ускладнень, функціональному статусі та якості життя хворих не виявлено ($p > 0,05$).

Дослідження щодо порівняння результатів заміщення половинних дефектів язика при застосуванні регіонарного надключичного клаптя та вільного променевого аутоотрансплантата передпліччя дотепер не проводилися. Е. Kozin та співавтори порівняли результати заміщення післяопераційних дефектів голови та шиї із застосуванням регіонарного клаптя надключичної артерії та вільних аутоотрансплантів (променевого передпліччя та передньолатерального стегна). Клапоть надключичної артерії був застосований для усунення дефектів шкіри і м'яких тканин після паротидектомії та дефектів глотки. Автори відзначають, що застосування регіонарного клаптя надключичної артерії порівняно з вільними аутоотрансплантатами скорочує тривалість оперативного втручання при зіставних термінах стаціонарного лікування та частоті післяопераційних ускладнень [17]. Результати нашого дослідження також свідчать про вірогідно меншу тривалість операції та зіставні терміни стаціонарного лікування при використанні регіонарних клаптів. Статистично значущих відмінностей у частоті некрозів клаптів та післяопераційних ускладнень нами не виявлено, проте частота ускладнень у донорській ділянці при застосуванні променевого аутоотрансплантата передпліччя була достовірно вищою ($p < 0,05$), ніж при використанні інших реконструктивних методик. Функціональний статус та якість життя пацієнтів були зіставними.

Частковий або повний некроз аутодерматоклаптя, порушення чутливості тканин передпліччя і кисті, прорізування сухожилків та косметичну деформацію після забору променевого аутоотрансплантата відзначено у дослідженнях [18]. В останні роки розробляються нові методики усунення дефекту донорської ділянки передпліччя, спрямовані на зниження частоти ускладнень та покращення косметичного результату, проте, на наш погляд, слід уникати втрати важливої артерії верхньої кінцівки, якщо є можливість застосувати альтернативну реконструктивну методику. Таким чином, на нашу думку, регіонарні клапті (субментальний та надключичної артерії) є альтернативою вільному променевому аутоотрансплантату передпліччя для заміщення половинних дефектів язика.

Прямих порівнянь результатів застосування клаптя надключичної артерії та субментального клаптя при заміщенні половинних дефектів язика дотепер не проводилося. У нашому дослідженні показано, що статистично значущих відмінностей у тривалості оперативного втручання, термінах стаціонарного лікування, частоті некрозів після пересадки клаптів, післяопераційних ускладнень, ускладнень у донорській ділянці, функціональному статусі та якості життя хворих при застосуванні вищезазначених реконструктивних методик немає.

ВИСНОВКИ

1. Застосування регіонарних клаптів (субментального та надключичної артерії) порівняно з віль-

ним променевим аутоотрансплантатом передпліччя для заміщення половинних дефектів язика достовірно зменшує тривалість оперативного втручання та частоту ускладнень у донорській ділянці.

2. Статистично значущих відмінностей у термінах стаціонарного лікування, частоті ускладнень після пересадки клаптів і післяопераційних ускладнень, функціональному статусі та якості життя між пацієнтами всіх трьох груп не виявлено.

3. Не встановлено статистично значущих відмінностей у тривалості оперативного втручання, термінах стаціонарного лікування, післяопераційних ускладнень, ускладнень після пересадки клаптів та у донорській ділянці, функціональному статусі та якості життя між хворими, яким усунення половинних дефектів язика проведено з використанням регіонарних клаптів — субментального або надключичної артерії.

СПИСОК ВИКОРИСТАНОЇ ЛІТЕРАТУРИ

- Lam L, Samman N. Speech and swallowing following tongue cancer surgery and free flap reconstruction — A systematic review. *Oral Oncol* 2013; **49** (6): 507–24.
- Lee DY, Ryu YJ, Hah JH, *et al.* Long-term subjective function after partial glossectomy. *J Oral Rehabil* 2014; **41** (10): 754–8.
- Ji Y, Cho YH, Song CM, *et al.* Long-term functional outcomes after resection of tongue cancer: determining the optimal reconstruction method. *Eur Arch Otolaryngol* 2017; **274** (10): 3751–6.
- Tarsitano A, Vietti MV, Cipriani P, *et al.* Functional results of microvascular reconstruction after hemiglossectomy: free anterolateral thigh flap versus free forearm flap. *Acta Otorhinolaryngol Ital* 2013; **33**: 374–9.
- Herr MW, Emerick KS, Deschler DG *et al.* The supraclavicular artery flap for head and neck reconstruction. *JAMA Facial Plast Surg* 2014; **16** (2): 127–32.
- Howard BE, Nagel TH, Donald CB, *et al.* Oncologic safety of the submental flap for reconstruction in oral cavity malignancies. *Otolaryngol Head Neck Surg* 2014; **150** (4): 558–62.
- Patel UA, Hartig GK, Hanasono MM, *et al.* Locoregional flaps for oral cavity reconstruction: a review of modern options. *Otolaryngol — Head Neck Surg* 2017; **157** (2): 201–7.
- Paydarfar JA, Patel UA. Submental island pedicled flap vs radial forearm free flap for oral reconstruction: Comparison of outcomes. *Arch Otolaryngol Head Neck Surg* 2011; **137** (1): 82–7.
- Forner D, Phillips T, Rigby M, *et al.* Submental island flap reconstruction reduces cost in oral cancer reconstruction compared to radial forearm free flap reconstruction: a case series and cost analysis. *J Otolaryngol Head Neck Surg* 2016; **45**: 11.
- Barton BM, Riley CA, Pou JD, *et al.* The submental island flap is a viable reconstructive option for a variety of head and neck ablative defects. *Ochsner J* 2018; **18**: 53–8.
- Kokot N, Mazhar K, Reder LS, *et al.* The supraclavicular artery island flap in head and neck reconstruction: applications and limitations. *JAMA Otorhinolaryngol — Head Neck Surg* 2013; **139** (11): 1247–55.
- Padiyar BV, Mohiyuddin SM, Sagayaraj A, *et al.* Usefulness of supraclavicular flap in reconstruction following resection of oral cancer. *World J Otorhinolaryngol — Head Neck Surg* 2018; **4**: 148–52.
- Giordano L, Di Santo D, Occhini A, *et al.* Supraclavicular artery island flap (SCAIF): a rising opportunity for head and neck reconstruction. *Eur Arch Otorhinolaryngol* 2016; **273** (12): 4403–12.
- Welz C, Canis M, Schwenk-Zieger S, *et al.* Oral cancer reconstruction using the supraclavicular artery island flap: comparison to free radial forearm flap. *J Oral Maxillofac Surg* 2017; **75** (10): 2261–9.

15. Rogers SN. Improving quality-of-life questionnaires in head and neck cancer. *Exp Rev of Quality of Life in Cancer Care* 2016; 1 (1): 61–71.
16. Petrie A, Sabin C. *Medical Statistics at a Glance* (3rd ed.). Chichester, UK: Wiley-Blackwell, 2009. 180 p.
17. Kozin ED, Sethi RK, Herr M, et al. Comparison of peri-operative outcomes between the supraclavicular artery island flap and fasciocutaneous free flap. *Otorhinolaryng Head Neck Surg* 2016; 154 (1): 66–72.
18. Yun TK, Yoon ES, Ahn DS, et al. Stabilizing morbidity and predicting the aesthetic results of radial forearm free flap donor sites. *Arch Plast Surg* 2015; 42: 769–75.

COMPARATIVE ANALYSIS OF THE OUTCOMES OF REPLACEMENT OF HEMI-TONGUE DEFECTS IN CANCER PATIENTS WITH THE USE OF VARIOUS RECONSTRUCTIVE APPROACHES

O.V. Kravets¹, V.S. Protsyk¹, O.O. Kolesnik¹,
O.V. Khlynin¹, V.H. Hurianov²

¹National Cancer Institute

²O.O. Bogomolets National Medical University,
Kyiv, Ukraine

Summary. Objective: to compare the outcomes of plastic replacement of hemi-tongue defects with the use of regional submental, supraclavicular artery flaps and radial free forearm autotransplant. **Object and methods:** the study included 38 patients with cancer of the tongue and the oral mucosa, stages III–IV, who underwent hemiresection and cervical lymphodissection. The patients were divided into three groups, depending on the type of reconstructive technique used to replace the hemi-tongue defect. The first group consisted of 11 patients, who had the defects replaced with the regional supraclavicular artery flap. The second group included 12 patients, who were used a radial free forearm autotransplant to replace the defect. The third group comprised 15 patients, who had the defects eliminated by a regional submental flap. There were compared the values as follows: the duration of surgical intervention

and inpatient treatment, the complications after the transplantation of flaps, postoperative complications and complications in the donor site, functional status and patients' quality of life. **Results:** the mean duration of surgery in patients of group II was 9.60 ± 0.40 hours versus 5.36 ± 0.18 hours in patients of group I and 5.63 ± 0.27 hours in group III ($p < 0.05$). The frequency of complications in the donor site in patients of group II was 49.9% versus 9.1% in patients of group I and 6.7% in group III ($p = 0.01$). There were no statistically significant differences in duration of inpatient treatment ($p = 0.17$), the frequency of complications after the transplantation of flaps ($p = 0.59$), the frequency of postoperative complications ($p = 0.94$), functional status ($p > 0.05$), or quality of life ($p > 0.05$) between the groups. The use of a radial free forearm autotransplant is associated ($p = 0.03$) with an increased risk of complications in the donor site (odds ratio = 14; 95% confidence interval 1.4–143) as compared with the use of submental and supraclavicular arteries flaps. **Conclusions:** the use of regional submental and supraclavicular artery flaps significantly reduces the duration of surgical intervention and the frequency of complications in the donor site as compared with radial free forearm autotransplants. There were no statistically significant differences in the duration of inpatient treatment, the frequency of necrosis after the transplantation of flaps, postoperative complications, functional status, or patients' quality of life between the groups.

Key words: hemi-tongue defect, submental flap, radial free forearm autotransplant, supraclavicular artery flap.

Адреса для листування:

Кравець О.В.
03022, Київ, вул. Ломоносова, 33/43
Національний інститут раку
E-mail: kravetso.doc@ukr.net

Одержано: 03.10.2018