

О. Д. Козак, Т. І. Слободян

НЕОРДИНАРНЕ ПОХОВАННЯ У КУРГАНІ СКІФСЬКОГО ЧАСУ БІЛЯ с. ЖАБОТИН

У статті описані морфологічні, палеопатологічні та тафономічні ознаки, виявлені на скелеті підлітка 13—15 р. Посмертні зміни кісток пов'язуються зі специфічним поховальним обрядом.

Ключові слова: Скіфська культура, лісостеп, курган, поховальний обряд, муміфіковані тканини, кремація.

Поховальний обряд скіфського часу є досить різноманітним. У більшості випадків прочитання його не викликає сумнівів та складнощів. Однак, трапляються поховання, аналогії яким ледь відображені в археологічній та етнографічній літературі. Незвичні посмертні перетворення на кістках, які з'являються в процесі підготовки до поховання або в момент поховання, іноді важко побачити, ще важче інтерпретувати. Останнім часом завдяки розширенню методик дослідження, набуттю досвіду та можливостям консультації з фахівцями інших країн, а також плідній співпраці з археологами, ми почали (хоч і дуже повільно) збирати базу даних, яка включає «незвичні» випадки обрядів, переважно скіфського часу. До таких можна віднести обезголовленого юнака у кургані біля с. Кусторівка, супроводжуючого основне поховання жінки зі зброєю (Козак, Окатенко 2018); кістки черепів з ознаками скальпування й свідомого руйнування, виварені окремі кістки кінцівок, знайдені на зольниках Більського городища (Козак, Шульц 2006) тощо.

З цієї точки зору, безперечно, цікавим є архаїчне поховання у кургані 524 скіфського часу біля Жаботина у басейні р. Тясмин, досліджене у 2019 р. археологічною експедицією Інституту археології під керівництвом С. А. Скорого. Основне поховання (№ 1) повністю зруйноване й

© О. Д. КОЗАК, Т. І. СЛОБОДЯН, 2020

не мало навіть слідів скелету. Наше повідомлення присвячено антропологічному дослідженню людських решток з другого поховання, яке інтерпретується авторами дослідження як жертва (Скорий та ін. 2020).

Матеріал. Для антропологічної експертизи представлено неочищені дрібні фрагменти кісток брунатного кольору різних відтінків. Найбільшими фрагментами виявились дистальна половина діяфізу правої плечової кістки та фрагменти діяфізів кісток правого передпліччя (рис. 1). Вдалося ідентифікувати також голівку лівої стегнової кістки, фрагмент дистальної частини діяфізу лівої плечової кістки, дуже дрібні фрагменти лівої ліктьової, крижів, двох шийних та першого грудного хребця, фрагментовані кістки кистей, а також медіальний кінець лівої ключиці. Череп зберігся в дрібних крихких фрагментах, найбільший з яких має розмір до 4 см. Ідентифіковано два фрагменти верхньої щелепи, три фрагменти нижньої щелепи, основну частину потиличної кістки, фрагмент скроневої кістки з вушним отвором, а також фрагмент правої виличної кістки та лівої орбіти (рис. 1). Збереглися зуби, на більшості яких зруйновано корені.

Поверхня кісток практично не збереглася. Еродовано більше 75 % поверхневого шару кісток. Консистенція кісткової тканини тверда в середині фрагментів та крихка по краях.

Методи. Температурні зміни кісткової тканини (зокрема, низькотемпературні зміни) описані у низці робіт (Symes et al., 2008; Solari et al., 2015; Strydonck van et al., 2015). Схеми кореляції забарвлення кісток із температурою поховального вогнища розробили Ф. Волкер і К. Міллер та Б. Геррманн (Herrmann 1988; Walker et al. 2008).

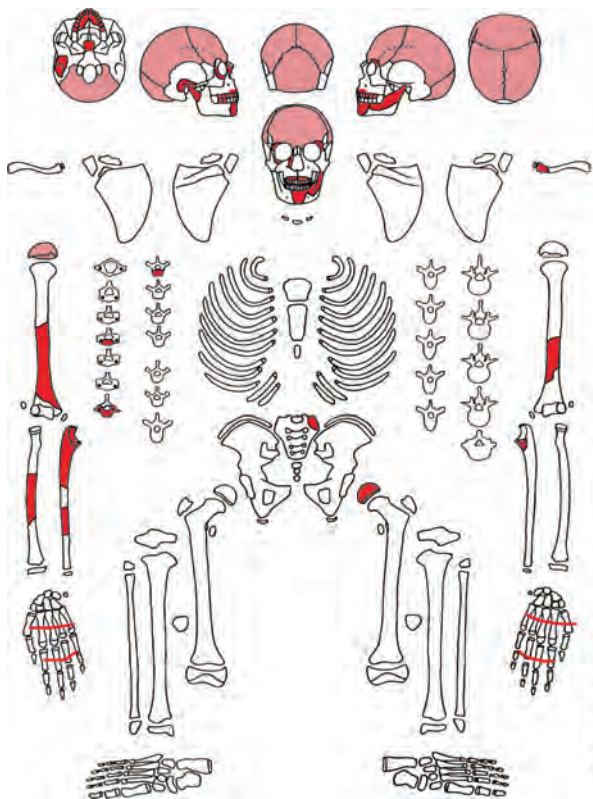


Рис. 1. Збереженість кісток в похованні 2, курган 524

Вік людини визначено за ознаками на посткраніальному скелеті (Schaffer et al. 2009, p. 150, Baker et al. 2005, p. 109) та зубах (Ubelaker 1978; Smith 2010). Досліджені також морфологічні та патологічні маркери.

Результати дослідження прижиттєвих маркерів. Стать і вік. Кістки дуже грацильні, підборіддя округлене, «м'яке». Інші індикатори статі на збережених рештках відсутні. До того ж визначення статі на останках підлітків завжди є проблематичним з огляду на знижений статевий диморфізм в певному віці.

Проксимальний епіфіз ліктьової кістки повністю сформований. Голівка стегнової та плечової кістки й дистальні епіфізи п'яних кісток не приросли до діафізу. На них чітко видно структуру, характерну для періоду часткового закриття метафізарної пластинки. Грудинний кінець ключиці не сформований, має ребристу структуру, відсутні будь які ознаки осифікації епіфізу. Структура кістки у збережених місцях має підліткові характеристики.

Закриття метафізарних пластинок (приростання епіфізів до діафізів) є одним з вікових індикаторів, який позначає перехід від підліткового до дорослого віку. У дівчат та хлопців швидкість статевого дозрівання й, відповідно, швидкість формування кісток різняться. Так, приміром час приростання проксимального епіфізу ліктьової кістки коливається у дівчат від 12 до 15, а у хлопців — від 13 до 17 років (Baker et al. 2005, p. 109). Приростання голівки стегнової кістки починається відповідно у 12—16



Рис. 2. Ділянка поротичного гіперостозу на черепі підлітка

та у 14—19 років у дівчат та хлопців (Baker et al. 2005, p. 112). Медіальний (грудинний) епіфіз ключиці з'являється на пізньому етапі дорослішання, тобто після 17 років (Schaffer et al. 2009, p. 150). За цими ознаками індивід не може бути молодший за 12 років і старший за 17 років.

Ступінь формування коронки та коренів збережених зубів відповідає віку 13—15 років (Ubelaker 1978). Формування зубів є достовірною ознакою, хоча також дає певну похибку (Smith 2010). Зважаючи на розміри та загальний стан кісток та зубів, базовий вік ми визначили як 13—15 років, за можливою похибкою в 1 рік.

Морфологія. Збережено досить мало фрагментів кісток, на яких можливо провести виміри (Алексеев 1966). Діаметри діафізів ліктьової кістки становлять: верхній поперечний — 19 мм, верхній дорзо-вентральний — 20 мм. Відповідно, індекс платоленії складає 95 %. Округність променевої кістки — 39 мм, поперечний діаметр середини діафізу — 11 мм, сагітальний — 9 мм, з індексом перерізу 81,8 %. Округність плечової кістки — 55 мм. Діаметр голівки стегна становить 39 мм. Ці розміри є досить малими. Вони підтверджують слабкий розвиток рельєфу та незакінчене формування кісткової системи.

Патологія. На зовнішній поверхні тім'яних кісток, близько до лямбдоподібного шва, спостерігаються зміни, подібні до симптому поротичного гіперостозу (рис. 2). Вони мають вигляд потовщених ділянок пористої зовнішньої пластинки кістки. Подібні зміни можуть бути пов'язані з певними порушеннями обміну речовин або голодуванням. Локалізація ареалів пористості відповідає таким при анемії.

На стінках основного синуса (одна з навколососових пазух) виявлені пухирці новоутвореної кістки, які є наслідком хронічного синусита (сфеноїдита).

Зубна система. Збережено 13 зубів верхньої та два моляри нижньої щелепи. Треті моляри знаходяться у стадії формування коронки. Корені більшості зубів зруйновано. Стертість слабка, на різцях вона сягає дентину, який має вигляд тонкої смужки. Зубний камінь жовтуватого кольору на молярах має помірний розвиток і сягає цемента-емалевої межі.

Поперечна гіпоплазія емалі зубів присутня на збережених коренях та коронках. Вона множинна, декілька ліній утворені на одному зубі (рис. 3). Розташування більшості ліній, згідно зі схемою Д. Убелакера відповідає віку 3—4 роки (Ubelaker 1978). Особливо глибокі лінії утворились у віці 5—6 років. Зазвичай гіпоплазію емалі пов'язують з тривалою стресовою реакцією організму на зовнішні або внутрішні подразники. Це може бути голодування або хвороба, під час якої зупиняються процеси побудови емалі та всі сили організму направляються на боротьбу з подразником. В епоху раннього заліза, як і раніше, частота цієї ознаки сягала 40—90 % в залежності від соціального статусу та території (Козак 2018, с. 668).

Підсумовуючи описані ознаки можна сказати, що скелет належав підлітку 13—15 років з досить слабким розвитком м'язового рельєфу, характерним для віку. Зуби слабо стерті, мають сліди зубного каменя, що вказує на м'які та білкові дієти. На жаль, дуже погана збереженість скелета дозволяє визначити лише сліди хвороб або голодування у віці між 3 та 6 роками, хронічні респіраторні інфекції та якесь захворювання обміну речовин (можливо, дефіцит певних вітамінів) незадовго до загибелі. Важко з упевненістю віднести цього підлітка до певної соціальної групи, однак, можна припустити, що він не належав до еліти суспільства. Так само, ми не можемо визначити і причину загибелі.

Тафномія та обряд. В антропології та загальному археології існує думка про те, що погано збережені останки є малоінформативними. Однак стан збереженості або ступінь руйнування кісток є повноцінним, і практично єдиним джерелом інформації про процеси, які відбувались з тілом людини після смерті (Duday 2009; Козак 2020). Особливо важлива така інформація у випадку дослідження поховальних практик давніх суспільств давніх суспільств, що не мають прямих етнографічних аналогів.

Посмертні зміни на кістках скелету, що досліджується, мають певні характерні особливості. Досі ми не знайшли аналогів таких альтерацій на території лісостепу та степу Північного Причорномор'я.

Кістки з поховання 524 мають темно-коричневий та кавовий колір, який є припустимим наслідком контакту поверхні з органічною вистилкою могили. На кістках посткраніального скелету та черепа присутні плями чорного кольору (чорна патина). Таке забарвлення поверхні кісток досить поширене у могилах скіфсь-

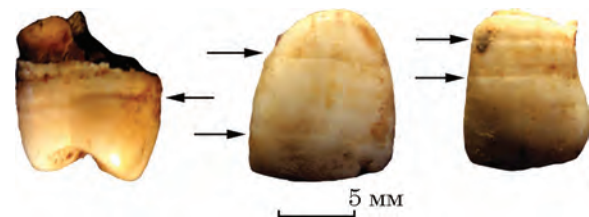

Рис. 3. Гіпоплазія емалі на верхніх премолярі, центральному та боковому різцях (лінії позначені стрілками)




Рис. 4. Зміни, викликані дією вогню: 1 — тріщини на діафізі плечової кістки; 2 — «кракелор» на внутрішній поверхні лобної кістки

кого часу. Однак трапляється також і на більш пізніх останках. Допоки про причину цих плям можна лише здогадуватись. Вони можуть бути наслідком розкладання м'яких тканин тіла людини, одягу, або слідами присутності грибків чи інших органічних субстанцій.

На більшості збережених кісток, на їх зовнішній та внутрішній поверхні спостерігаються тріщини довжиною в середньому до 3—4 мм. Тріщини поверхневі, неглибокі. У діафізарній частині трубчастих кісток ідентифіковано переважно поздовжні та поперечні тріщини (рис. 4: а). Тріщини у вигляді кракелору («patina» за Symes et al. 2008, p. 42, 43) розташовані на поверхні плоских кісток, уламках черепа (рис. 4: b) та епіфізарній поверхні дов-



Рис. 5. Посмертні температурні зміни на поверхні плечової кістки: 1 — поверхня перимортального косяго сколу дистальної частини діафізу плечової кістки; 2 — середина діафізу плечової кістки

гих кісток. Ці тріщини є результатом обструкції м'яких тканин тіла під час тривалого термічного впливу (Symes et al. 2008, p. 42—45). Подібні тріщини з'являються на кістках при дуже швидкому їх висушуванні (дегідратації) при високих температурах. На діафізах довгих кісток виявлені сліди посмертних спонтанних переломів. Більшість з них спіральні (рис. 5: а), з дуже гладкою поверхнею злому (рис. 5: б). Такі лінії переломів утворюються у двох випадках — перелом відбувся, коли кістка ще була волога (тобто у час, близький до смерті індивіда), або у випадку розколу кістки по лініях температурних тріщин.

Забарвлення кісток лише дещо темніше звичайного кольору кісткової тканини. Хоча

потемніння може бути частково спричиненим контактом з органікою у могилі, наявність тріщин вказує на його частково термічну причину. Колір кісток відповідає температурі горіння 100—200 °С (Walker et al. 2008, p. 20, 21; Symes et al., 2008, p. 42, 43).

На поверхні фрагментів черепа, із зовнішньої сторони кісток (*lamina externa*), виявлена плівка чорно-коричневого кольору. Ця плівка лежить на поверхні кісток, й легко відділяється від них (рис. 6). Товщина її сягає 1—2 мм, вона має дрібно-шорстку або гладку поверхню та консистенцію пергаменту. Фрагмент цієї субстанції було піддано мікроелементному спектрометричному аналізу, який показав переважання у зразку сполук кальцію, марганцю, фосфору та сірки (Гошко 2020). Хімічний склад відповідає органічним сполукам, які зокрема, входять до складу людських тканин. Отже, вказана субстанція може бути фрагментом муміфікованих м'яких тканин голови.

З етнографічних джерел відомі випадки муміфікації висушуванням тіла на тліючому вогні (Смирнов 1997, с. 55), однак більшість таких обрядів стосується інших частин світу. Своїх померлих у племені Анга в Новій Гвінеї муміфікують шляхом тримісячного копчення тіл над постійно тліючим вогнем (Stone 2016). Схожий обряд практикувався і у народу ібалої в місцевості Кабаян, Філіпіни (Piscapan 2003).

Тіло підлітка у могилі знайдене у скорченому положенні з дещо незвичайною позицією рук (Скорий та ін. 2020). Така поза може бути спричинена локальною деформацією м'язів і сухожилів під дією вогню (Symes et al. 2008).

Викликає деякі питання походження неглибокого надрізу на зовнішній поверхні тім'яної кістки, близько потилично-тім'яного шва (рис. 7). Довжина надрізу близько 12 мм, ширина — 0,6 мм. Він має V- або U-подібний перетин, з однією більш покатою викришеною, і другою — здутою стінкою. Дно гладеньке, краї



Рис. 6. Плівка муміфікованої тканини на фрагментах кісток черепа




Рис. 7. Перімортальний надріз на зовнішній поверхні тім'яної кістки

не мають слідів свіжого облуплювання. Колір всередині надрізу не відрізняється від кольору кістки навколо нього. Стінки надрізу більш чи менш паралельні, на кінцях дещо звужені. За класифікацією Г. Кюхельмана, він ближче всього до типу 2 (Küchelmann 1997, s. 30, 138, Abb. 91a), і є, судячи з морфології поверхні та країв — штучним надрізом, зробленим по волонгій кістці у момент, близький до часу смерті¹. Неможливо сказати, чи м'які тканини були збережені на момент маніпуляції. Дуже обережно ми можемо припустити, що на тілі дитини проводили процедуру дефлешингу, хоча погана збереженість скелету не дає можливості стверджувати, чи був цей надріз одиничним і випадковим. Очищення кісток від м'яких тканин є одним з етапів процедури підготовки до поховання або частиною ритуалів у багатьох народів. Вони відомі також у скіфів (Козак, Шульц 2006, рис. 4, 7; 2019, с. 293, рис. 2, 5)

Висновки. Поховання належало підлітку 13—15 років дуже грацильної будови тіла. Ознаки на скелеті вказують на поганий стан здоров'я з раннього дитинства. Підліток страждав на часті тривалі хвороби або голодування у віці від 2 до 6 років.

Процес підготовки тіла до поховання у дослідженому випадку представляється дуже складним. Дії низькотемпературного вогню (100—200 °C) було піддано тіло дитини та дерев'яний помост. Можна припустити, що тіло було розміщено на ньому. Поки що немає підстав достеменно визначити мотив такого обряду — ритуальне очищення вогнем споруди чи тіла або цілеспрямований процес муміфікації шляхом низькотемпературного висушування тіла на тліючому вогні. Спектрометричний аналіз чорної плівки на уламках черепу підтверджує наявність муміфікованих органіч-

них тканин людського тіла. З етнографічних джерел відомі випадки муміфікації такого типу. Надріз на черепних кістках міг виникнути внаслідок процедури очищення кісток від м'яких тканин, або надрізання певних сухожиль перед похованням.

На даний момент неможливо відповісти на питання, для чого були проведені такі складні процедури. Вони могли бути складовою якогось невідомого нам поховального культу або етапами жертвоприношення. Випадковість загибелі дитини, наприклад, від удару блискавки або у пожежі виключає наявність обгорілого дерев'яного помосту біля поховальної ями.

Поки не знайдено інших подібних випадків у аналогічних культурних середовищах, мета та точний характер дій, проведених з тілом дитини в кургані біля Жаботину, залишаються відкритим питанням.

ЛІТЕРАТУРА

- Алексеев, В. П. 1966. *Остеометрия. Методика антропологических исследований*. Москва: Наука.
- Гошко, Т. Ю. 2020. Протокол исследования элементного состава. Додаток № 5. В: Скорий, С. А., Зимовець, Р. В., Окатенко, В. М. *Звіт про розкопки кургану № 524 біля с. Жаботин (басейн р. Тясмин) у 2019 році*. НА ІА НАН України, ф. 64.
- Козак, А. Д. 2018. Сопровождающие погребения в тризне Александропольского кургана. К антропологии скифского времени. В: Полин, С. В., Алексеев, А. Ю. *Скифский царский Александропольский курган IV в. до н. э. в Нижнем Поднепровье*. Курганы Украины, 6. Киев; Берлин, с. 632-676.
- Козак, О. Д. 2020. Санітарне захоронення на Південному городищі Возв'ягеля. Реконструкція обставин за антропологічними даними. *Місто: історія, культура, суспільство. Електронний журнал урбаністичних студій* (у друці).
- Козак, О. Д., Шульц, М. 2006. Людські жертвоприношення у зольниках Більського городища. В: Черненко, Є. В. (ред.). *Більське городище та його округа (до 100-річчя початку польових досліджень)*. Київ: Шлях, с. 77-100.
- Козак, О., Окатенко, В. 2018. Скіфські жіночі поховання зі зброєю на Харківщині. Травми, захворювання та поховальний обряд. В: *Матеріали II міжнародної конференції Ольвійський форум (пам'яті В. В. Кравчиної) до 150-річчя дослідження Ольвії*. Миколаїв: Лукомор'є, с. 114-115.
- Скорий, С. А., Зимовець, Р. В., Окатенко, В. Н. 2020. Курган 524 у с. Жаботин (нове в изучении «опорного» памятника скифской архаики в украинской правобережной лесостепи). *Археологія і давня історія України*, 3, с. 297-323.
- Смирнов, Ю. А. 1997. *Лабиринт. Морфология преднамеренного погребения*. Москва: Восточная литература.
- Baker, V. J., Dupras, T. L., Tocheri, M. W. 2005. *The Osteology of Infants and Children*. Texas: A&M University Press.
- Devlin, J. B., Herrmann, N. P. 2008. Bone Colour as Interpretive of the Depositional History of Archaeological Cremations. In: Schmidt, C. W., Symes, S. A. (eds.). *The Analysis of Burned Human Remains*. London: Elsevier, p. 109-128.

1. Автори висловлюють подяку к. і. н. В. Б. Панковському за консультацію.

Duday, H. 2009. *The Archaeology of the Dead: Lectures in Archaeoethnology*. Oxford: Oxford University.

Herrmann, B. 1988. Behandlung von Leichenbrand. In: Knussman, J., Reiner, H. (eds.). *Antropologie Handbuch der vergleichenden Biologie des Menschen*. 1. Stuttgart; New York, p. 576-585.

Küchelmann, H. Ch. 1997. *BiЯspuren von Säugetieren an rezenten und subfossilen Knochen — ein Beitrag zur Taphonomie*. Diplomarbeit, Carl von Ossietzky Universität Oldenburg. Oldenburg.

Picpican, Is. 2003. *The Igorot Mummies: A Socio-cultural and Historical Treatise*. Quezon: Rex Bookstore, Inc.

Schaefer, M., Black, S., Scheuer, L. 2009. *Juvenile Osteology: A Laboratory and Field Manual*. Amsterdam; Tokio: Elsevier.

Smith, E. L. 2010. Age Estimation of Subadult Remains from the Dentition. In: Latham, K. E., Finnegan, M. (eds.). *Age Estimation of the Human Skeleton*. Springfield: Charles C. Thomas, p. 57-75.

Solari, A., Olivera, D., Gordillo, I., Bosch, P., Fetter, G., Lara, V. H., Novelo, O. 2015. Cooked Bones? Method and Practice for Identifying Bones Treated at Low Temperature. *International Journal of Osteoarchaeology*, 25, p. 426-440.

Stone, D. 2016. *The Modern Mummies of Papua New Guinea*. <https://www.nationalgeographic.com/photography/proof/2016/10/mummy-photography-ulla-lohmann>

Symes, S., Rainwater, C., Chapman, E., Gipson, D., Piper, A. 2008. Patterned Thermal Destruction of Human Remains in a Forensic Setting. In: Schmidt, C. W., Symes, S. A. (eds.). *The Analysis of Burned Human Remains*. London: Elsevier, p. 15-54.

Ubelaker, D. H. 1978. *Human Skeletal Remains: Excavation, Analysis, Interpretation*. Chicago: Aldine.

Strydonck, M. van, Decq, L., Brande, T. van den, Boudin, M., Ramis, D., Borms, H., Mulder, G. de 2015. The Protohistoric «Quicklime Burials» from the Balearic Islands: Cremation or Inhumation. *International Journal of Osteoarchaeology*, 25, p. 392-400.

Walker, P., Miller, K., Richman, R. 2008. Time, Temperature, and Oxygen Availability: an Experimental Study of the Effects of Environmental Conditions on the Color and Organic Content of Cremated Bone. In: Schmidt, C. W., Symes, S. A. (eds.). *The Analysis of Burned Human Remains*. London: Elsevier, p. 129-135.

REFERENCES

Alekseev, V. P. 1966. *Osteometriya. Metodika antropologicheskikh issledovaniy*. Moskva: Nauka.

Goshko, T. Yu. 2020. Protokol issledovaniya elementnogo sostava. Dodatok N 5. In: Skoryi, S. A., Zymovets, R. V., Okatenko, V. M. *Zvit pro rozkopky kurhanu N 524 bilia s. Zhabotyn (basin r. Tiasmyn) u 2019 rotsi*. NA IA NAN Ukrainy, f. 64.

Kozak, A. D. 2018. Soprovodzhayushie pogrebeniya v trizne Aleksandropolskogo kurgana. K antropologii skifskogo vremeni. In: Polin, S. V., Alekseev, A. Yu. *Skifskij carskij Aleksandropolskij kurgan IV v. do n. e. v Nizhnem Podneprove*. Kurgany Ukrainy, 6. Kiev; Berlin, s. 632-676.

Kozak, O. D. 2020 Sanitarne zakhronennia na Pivdenomu horodyshchi Vozviahelia. Rekonstruktsiia obstavny za antropologichnymy danymy. *Misto: istoriia, kultura, suspilstvo. Elektronnyi zhurnal urbanistychnykh studii* (u druzsi).

Kozak, O. D., Schultz, M. 2006. Liudski zhertvoprynoshenia u zolnykakh Bilskoho horodyshcha. In: Chernenko, Ye. V.

(eds.). *Bilske horodyshche ta yoho okruha (do 100-richchia pochatku polovyykh doslidzhen)*. Kyiv: Shliakh, s. 77-100.

Kozak, O., Okatenko, V. 2018. Skifski zhinochi pokhovannia zi zbroieiu na Kharkivshchyni. In: *Travmy, zakhvoriuvannia ta pokhvalnyi obriad. Materialy II mizhnarodnoi konferentsii Olviiskyi forum (pamiati V. V. Krapivinoi) do 150-richchia doslidzhennia Olvii*. Mykolaiv: Lukomorie, s. 114-115.

Skoryj, S. A., Zimovec, R. V., Okatenko, V. N. 2020. Kurgan N 524 u s. Zhabotin (novoe v izuchenii «opornogo» pamyatnika skifskoj arhaiki v ukrainskoj pravoberezhnoj lesostepi). *Arkheolohiia i davnia istoriia Ukrainy*, 3, s. 297-323.

Smirnov, Yu. A. 1997. *Labirint. Morfologiya prednamerenogo pogrebeniya*. Moskva: Vostochnaya literatura.

Baker, B. J., Dupras, T. L., Tocheri, M. W. 2005. *The Osteology of Infants and Children*. Texas: A&M University Press.

Devlin, J. B., Herrmann, N. P. 2008. Bone Colour as Interpretative of the Depositional History of Archaeological Cremations. In: Schmidt, C. W., Symes, S. A. (eds.). *The Analysis of Burned Human Remains*. London: Elsevier, p. 109-128.

Duday, H. 2009. *The Archaeology of the Dead: Lectures in Archaeoethnology*. Oxford: Oxford University.

Herrmann, B. 1988. Behandlung von Leichenbrand. In: Knussman, J., Reiner, H. (eds.). *Antropologie Handbuch der vergleichenden Biologie des Menschen*. 1. Stuttgart; New York, p. 576-585.

Küchelmann, H. Ch. 1997. *BiЯspuren von Säugetieren an rezenten und subfossilen Knochen — ein Beitrag zur Taphonomie*. Diplomarbeit, Carl von Ossietzky Universität Oldenburg. Oldenburg.

Picpican, Is. 2003. *The Igorot Mummies: A Socio-cultural and Historical Treatise*. Quezon: Rex Bookstore, Inc.

Schaefer, M., Black, S., Scheuer, L. 2009. *Juvenile Osteology: A Laboratory and Field Manual*. Amsterdam; Tokio: Elsevier.

Smith, E. L. 2010. Age Estimation of Subadult Remains from the Dentition. In: Latham, K. E., Finnegan, M. (eds.). *Age Estimation of the Human Skeleton*. Springfield: Charles C. Thomas, p. 57-75.

Solari, A., Olivera, D., Gordillo, I., Bosch, P., Fetter, G., Lara, V. H., Novelo, O. 2015. Cooked Bones? Method and Practice for Identifying Bones Treated at Low Temperature. *International Journal of Osteoarchaeology*, 25, p. 426-440.

Stone, D. 2016. *The Modern Mummies of Papua New Guinea*. <https://www.nationalgeographic.com/photography/proof/2016/10/mummy-photography-ulla-lohmann>

Symes, S., Rainwater, C., Chapman, E., Gipson, D., Piper, A. 2008. Patterned Thermal Destruction of Human Remains in a Forensic Setting. In: Schmidt, C. W., Symes, S. A. (eds.). *The Analysis of Burned Human Remains*. London: Elsevier, p. 15-54.

Ubelaker, D. H. 1978. *Human Skeletal Remains: Excavation, Analysis, Interpretation*. Chicago: Aldine.

Strydonck, M. van, Decq, L., Brande, T. van den, Boudin, M., Ramis, D., Borms, H., Mulder, G. de 2015. The Protohistoric «Quicklime Burials» from the Balearic Islands: Cremation or Inhumation. *International Journal of Osteoarchaeology*, 25, p. 392-400.

Walker, P., Miller, K., Richman, R. 2008. Time, Temperature, and Oxygen Availability: an Experimental Study of the Effects of Environmental Conditions on the Color and Organic Content of Cremated Bone. In: Schmidt, C. W., Symes, S. A. (eds.). *The Analysis of Burned Human Remains*. London: Elsevier, p. 129-135.

O. D. Kozak, T. I. Slobodyan

UNUSUAL BURIAL IN THE BARROW OF SCYTHIAN AGE NEAR ZHABOTIN VILLAGE

The funeral rite is a complex ritual process. It combines traditional worldview norms and rituals, includes various stages — the preparatory, process of burial and post-funeral actions as the funeral fest etc. From the archaeological point of view, the funeral rite

is considered as the system of interrelated features which includes the funeral method, type of burial, form of the burial structure, grave goods and the remains of the buried people or animals.

Mostly the reconstruction of the funeral rite is quite simple. However, there are the burials, practically having no analogies in archaeological culture and literature. Unusual postmortem transformations on the bones that appear during the preparation process or at the time of burial are sometimes hard to be seen, even more difficult to interpret. Recently, thanks to the spread of research methods, gaining the experience and opportunities to international consultations as well as fruitful cooperation with archaeologists we began (albeit very slowly) to collect the database of «unusual» cases of rites. The vast majority of such cases can be traced at the populations of Scythian Age. The examples are decapitated accompanying persons; skull fragments with signs of scalping and deliberate destruction; possibly boiled human bones found on the ash hills of the Bielsk hill-fort etc.

From this point of view the Early Scythian grave in the barrow 524 near Zhabotin village in the basin of the Tyasmin River is undoubtedly interesting. The primary burial (N 1) was completely destroyed and has no traces of any skeleton. Our paper is focused on the anthropological study of human remains from the other grave.

This is the burial of teenager aged 13—15 with the body of very gracile structure. Features on the skeleton indicate poor health from early childhood. The teenager suffered from frequent prolonged illnesses or starvation.

The process of preparing the body for burial in this case is very complicated. The body and a wooden platform located near grave were exposed to low-temperature fire (100—200 °C). One can assume that the body was placed on the platform. There are no reasons yet to determine the motive of such rite — the ritual clean-

ing the wooden structure or body by fire or the purposeful process of mummification by low-temperature drying of the body on a smoldering fire. Spectrometric analysis of the black plaque on the skull fragments confirms the presence of mummified organic tissues of the human body. Cases of this type of mummification are known from ethnographic sources. The incision in the skull may have been caused by a procedure to clean the bones of soft tissue or by cutting certain tendons before burial.

Until other similar cases would be found in similar cultural milieu the purpose and exact nature of the manipulation with the child's body in the barrow near Zhabotin remain unknown.

Keywords: Scythian culture, forest steppe, barrow grave, funeral rite, mummified tissue, cremation.

Одержано 11.06.2020

КОЗАК Олександра Деонізіївна, кандидат історичних наук, старший науковий співробітник, Інститут археології НАН України, пр. Героїв Сталінграда, 12, Київ, 04210, Україна.

KOZAK Oleksandra, Candidate of Historical Sciences, Senior Researcher, Institute of Archaeology, National Academy of Sciences of Ukraine, Heroiv Stalinhgradu ave., 12, Kyiv, 04210, Ukraine.

ORCID: 0000-0003-2094-4490, e-mail: akozak26@ukr.net.

СЛОБОДЯН Тетяна Іванівна, кандидат історичних наук, науковий співробітник, Інститут археології НАН України, пр. Героїв Сталінграда, 12, Київ, 04210, Україна.

SLODODIAN Tetiana, Candidate of Historical Sciences, Research Fellow, Institute of Archaeology, National Academy of Sciences of Ukraine, Heroiv Stalinhradu ave., 12, Kyiv, 04210, Ukraine.

ORCID: 0000-0001-7185-8774, e-mail: tanya_slobodyan@ukr.net.