

experiments among one apomixis and one amphimixis genotypes different genome marker fragments of apomixis were detected. **Conclusions.** The obtained results are the important precondition for the detection and identifications of the general genome fragments (genes) in a range from 1 up to 10 Kb at bulk samples of plant genomes with sexual and asexual reproduction in the following investigations.

*Key words:* *Boechea holboellii*, apomixis, molecular markers, DNA sequencing, Southern hybridization.

**ГУЛЬКО Т.П.<sup>1,5</sup>, ДРАГУЛЯН М.В.<sup>1</sup>, РЫМАР С.Е.<sup>1,5</sup>, КОРДИУМ В.А.<sup>1</sup>, ЛЕВКИВ М.Ю.<sup>2</sup>, БУБНОВ Р.В.<sup>3,4</sup>**

<sup>1</sup>*Институт молекулярной биологии и генетики НАН Украины*

*Украина, 03143, Киев, ул. Акад. Заболотного 150, e-mail: kordium@imbg.org.ua*

<sup>2</sup>*Киевский национальный университет им. Тараса Шевченка*

*Украина, 01601, Київ, ул. Володимирська, 64/13*

<sup>3</sup>*Институт микробиологии и вирусологии им. Д.К. Заболотного НАН Украины*

*Украина, 03143, Киев, ул. Акад. Заболотного 154*

<sup>4</sup>*Центр ультразвуковой диагностики и интервенционной сонографии Клинической больницы «Феофания» Государственного Управления делами*

*Украина, 03680, Киев, ул. Акад. Заболотного 21*

<sup>5</sup>*ГУ «Институт генетической и регенеративной медицины НАМНУ»*

*Украина, 04114, м. Киев, ул. Вышгородская, 67*

## **МОДЕЛИРОВАНИЕ ЦИРРОЗА ПЕЧЕНИ У КРЫС ЛИНИИ WISTAR РАЗНОГО ВОЗРАСТА**

Цирроз печени – хроническое полиэтиологическое прогрессирующее заболевание, протекающее с поражением паренхиматозных интестинциальных тканей органа с последующей дистрофией и некрозом гепатоцитов, нарушением архитектоники органа и развитием той или иной степени недостаточности печени [1]. Нынешние традиционные и хирургические методы лечения

цирроза печени малоэффективны, а порой и травматичны, поэтому использование модельного цирроза печени на животных дает возможность поиска новых подходов к лечению болезни. В связи с этим целью нашего опыта было получение модельного цирроза печени у самцов лабораторных крыс линии Wistar разного возраста.

### **Материалы и методы**

В работе были использованы крысы линии Wistar 3-х и 8-и месячного возраста, массой 200г и 450г соответственно. Животные содержались в стандартных условиях вивария. Цирроз печени вызывали внутрибрюшинным введением опытным крысам 30%-ного масляного раствора (CCl<sub>4</sub>) (0,01 мл/кг) 1 раз в неделю. Контрольным животным аналогичным образом вводили идентичный объем физиологического раствора. Клиническое наблюдение за животными велось ежедневно. На начало эксперимента у всех опытных и контрольных крыс были зафиксированы исходные биологические и физиологические параметры следующими метода-

ми (подсчет лейкоцитарной формулы, определение АЛТ, АСТ и прижизненное ультразвуковое исследование – УЗИ – по предложенному нами методу) [5]. Животные выводились из эксперимента на 14, 28 и 42 сутки. Крыс декапитировали под легким эфирным наркозом. Извлеченную печень в течении 48час фиксировали в 10% формалине. Затем промывали ткань и помещали в физиологический раствор, забуференный 0,1% М фосфатным буфером (рН 7,4), содержащий 30% сахарозы. На замораживающем микротоме готовили срезы толщиной 50мкм. В работе использовали гистологический метод окраски препаратов гематоксилин-эозином.

### **Результаты и обсуждение**

В результате анализа лейкоцитарной формулы у молодых животных на 2-й неделе эксперимента выявлено интенсивное увеличение количества эозинофилов – в 3 раза; базофилов – в 2 раза, палочкоядерных нейтрофилов – в 1,7 раза, моноцитов – в 1,5 раза, и незначительное

снижение сегментоядерных нейтрофилов – в 0,5 раза по сравнению с контрольной группой животных (табл.1). У старых самцов крыс вторая неделя эксперимента характеризовалась незначительным увеличением количества палочкоядерных нейтрофилов.

Известно, что деструкция мембранных структур гепатоцитов, вызванная перекисным окислением липидов (ПОЛ) приводит к цитолизу, о присутствии которого обычно судят по изменению % эозинофилов в клиническом анализе крови [4]. Наши данные, представленные в табл.1, свидетельствуют о том, что процент эо-

зинофилов в группе 3-х месячных крыс увеличивается на 2-ой неделе эксперимента и в дальнейшем держится на достаточно высоком уровне, что указывает на постоянно протекающую гибель гепатоцитов в патологически измененном организме.

Таблица 1. Динамика изменения форменных элементов крови крыс под воздействием  $CCl_4$

Форменные элементы крови	Молодые крысы (n=12) (недели)			Старые крысы (n=3) (недели)			Контрольная группа крыс (К) (n=4)
	2-я	4-я	6-я	2-я	4-я	6-я	
Эозинофилы, %	3,0±0,0	2,5±0,5	3,0±0,0	0	0	0	0
Базофилы, %	4,0±0,5	4,5±0,5	4,0±0,0	0	0	0	2,0±0,0
Палочкоядерные нейтрофильные гранулоциты, %	9,5±0,5	9,0±0,0	8,5±0,5	9,0±0,0	8,0±0,0	9,0±0,0	5,5±0,5
Сегментоядерные нейтрофильные гранулоциты, %	7,5±0,5	7±0,0	7,5±0,5	16,0±0,0	15,0±0,0	17,0±0,0	14,0±0,0
Лимфоциты, %	73,0±0,0	73,0±0,0	73,0±0,0	74,0±0,0	75,0±0,0	72,0±0,0	72,5±0,5
Моноциты, %	3,0±0,0	3,5±0,5	3,0±0,0	1,0±0,0	2,0±0,0	2,0±0,0	2,0±0,0

Результаты изучения изменений биологических показателей (АСТ и АЛТ), представленные на рисунке 1А, свидетельствуют о том, что развитие цирроза печени у крыс 3-х месячного возраста почти в 10 раз повышаются уровни аспартатаминотрансферазы (АСТ) и аланинаминотрансферазы (АЛТ), что согласуется с литературными данными исследования цирроза печени у человека [4]. Преобладание АСТ над АЛТ является биохимическим показателем цитолиза

гепатоцитов [7]. Наши данные свидетельствуют о выраженной интоксикации организма 3-х месячных крыс на протяжении всего эксперимента.

В группе 8-месячных крыс показатели АСТ и АЛТ увеличивались, но не значительно, причем уровень АЛТ был выше уровня АСТ (рис. 1, Б), что по литературным данным свидетельствует о возможном заболевании сердечно-сосудистой системы [7].

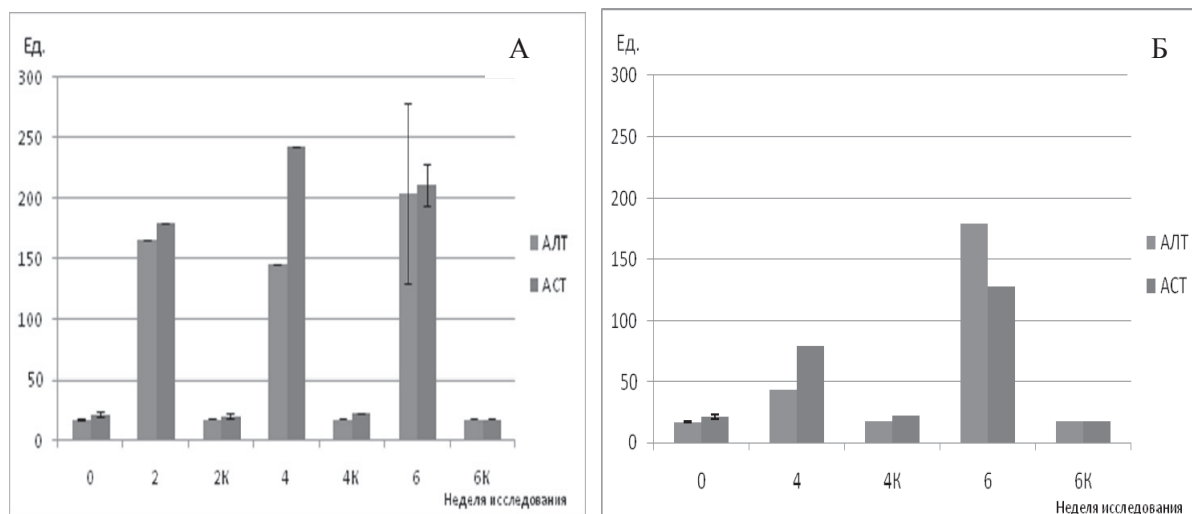


Рис. 1. Динамика изменений биологических показателей крови (АСТ и АЛТ) крыс линии Wistar при воздействии  $CCl_4$ :: А) группа 3-х месячных крыс; Б) группа 8-месячных крыс

В результате гистологического анализа тканей печени было отмечено, что, у 3-х месячных крыс уже после 2 недель эксперимента в области портальных зон наблюдаются заметные очаговые изменения, как в паренхиме так и

строме печени. Соединительнотканые прослойки стромы довольно расширены и содержат стромальные клетки, возможно, фибробласты, а также лимфоциты и эритроциты.




Рис. 2. Динамика развития фиброза и цирроза печени крысы после внутривнутрибрюшинного введения СС14: А) печень крысы контрольной группы; Б) печень 3-х месячной крысы через 4 недели; В) печень 8-ти месячной крысы через 6 недель

Спустя 4 недели, у 3-х месячных крыс в центральных отделах долек наблюдаются участки некроза, гепатоциты в состоянии жировой дистрофии. Непрерывная гибель клеток стимулирует регенерацию этого органа, что неизбежно ведет за собой разрастание соединительной ткани в печени, при котором изменяется ее дольковая структура и сосудистая система (рис. 2, Б). Сходную динамику соединительной ткани и паренхимы в ходе развития цирроза у крыс наблюдали и другие авторы [2, 3]. Через 6 недель строение долек оказывается полностью нарушенным. Некроз захватывает более 2/3 портального тракта.

Данные изменения наблюдались в тканях цирротической печени 3-х месячных крыс, в то время как у 8-ми месячных животных, если и наблюдались изменения, то не все и в меньшей степени (рис. 2, В). Это объясняется тем, что возникновение свободных радикалов в результате ПОЛ в более старом организме происходит не с такой скоростью, как в молодом [7].

Данные ультразвукового исследования

### Выводы

1. У животных 3-х месячного возраста хроническое отравление СС14 через 6 недель приводит к развитию заболевания цирроза печени, сходным по этапам развития и формам проявления с таковыми у человека.

(УЗИ) у 3-х месячных крыс через 6 недель после введения СС14 установили повышение эхогенности паренхимы, свойственные для жировой инфильтрации, фиброза, наличие портальной гипертензии со значительным расширением воротной и селезеночной вен, усилением в них кровотока, а также признаки нефропатии (гепаторенального синдрома).

К сожалению, четкие клинические особенности различных форм заболеваний печени отсутствуют, что существенно затрудняет диагностику. А по данным УЗИ одним из частых диагнозов является жировая дистрофия печени, которая способствует многим заболеваниям печени [6]. Поэтому признаки жировой дистрофии под УЗД печени в группе 8-ми месячных крыс через 6 недель эксперимента нельзя 100% расценивать, как цирроз, или промежуточную его форму – фиброз. Остальные органы животных 8-ми месячной группы были в норме и кровотоков главных вен и артерий органов у них не был изменен.

2. В перспективе представится возможность использовать эту модель в разработках более эффективных методов лечения этой болезни.

### Литература

1. Бабак О.Я. Проблема филогенеза неалкогольной жировой болезни печени // Сучасна гастроентерологія. – 2007. – №4. – С. 4–10.
2. Безбородкина Н.Н., Оковитый С.В., Кудрявцева М.В., Кирик О.В., Зарубина И.В., Кудрявцев Б.Н. Морфометрия митохондриального аппарата гепатоцитов нормальной и цирротически измененной печени крыс // Цитология. – 2008. – Т. 50, №3. – С. 228–236.

3. Джояшвили Н.А., Калилина Н.И., Белоглазова И.Б. и др. Генная терапия фактором роста гепатоцитов приводит к регрессии экспериментального фиброза печени // РЖГГК. – 2010. – №4. – С. 22–28.
4. Назар П.С., Осадча О.І., Левон М.М. Зміни біохімічних показників загального аналізу крові в осіб із алкогольним ураженням печінки // Буковинський медичний вісник. – 2012. – Т. 16, №1. – С. 59–62.
5. Пат. України, № заявки U 2012 09526 Спосіб експерименту для моделювання біологічних процесів / Бубнов Р.В., Співак М.Я., Жолобак Н.М. (вх. № 975762, 06.08.2012).
6. Смольякова В.И., Плотникова М.Б., Чернышева Г.А., Иванов И.С., Просенко А.Е., Кандалинцева Н.В. Антиоксидантные эффекты тиофана при экспериментальном поражении печени тетрахлорметаном // Экспериментальные и клинические исследования. Бюллетень сибирской медицины. – 2010. – №5. – С. 98–101.
7. Топчий Н.В., Топорков А.С. Эссенциальные фосфолипиды — выбираем оптимальный вариант? [Электронный ресурс]. Независимое издание для практикующих врачей. – 2013. – Режим доступа: [http://www.rmj.ru/articles\\_8536.htm](http://www.rmj.ru/articles_8536.htm)

**GULKO T.P.<sup>1</sup>, DRAGULYAN M.V.<sup>1</sup>, RYMAR S.E.<sup>1</sup>, KORDYUM V.A.<sup>1</sup>, LEVKIV M.U.<sup>2</sup>, BUBNOV R.V.<sup>3,4</sup>**

<sup>1</sup>*Institute of Molecular Biology and Genetics, NAS of Ukraine*

*Ukraine, 03143, Kyiv, str. Akad. Zabolotnogo 150, e-mail: kordium@imbg.org.ua*

<sup>2</sup>*Kievsky National University Taras Shevchenko*

*Ukraine, 01601, Kyiv, Volodymyrska str, 64*

<sup>3</sup>*Institute of Microbiology and Virology. DK Zabolotny NAS of Ukraine*

*Ukraine, 03143, Kyiv, str. Akad. Zabolotnogo 154*

<sup>4</sup>*Tsentr ultrasound and sonography intervetsionnoy Clinical Hospital "Theophany" of the State Administration*

*Ukraine, 036803, Kyiv, str. Akad. Zabolotnogo 21*

<sup>5</sup>*State Institute of Genetic and Regenerative Medicine National Academy of Medical Sciences of Ukraine 04114, Kyiv, 67 Vishgorodska str.*

#### **SIMULATION OF LIVER CIRRHOSIS IN RATS WISTAR DIFFERENT AGES**

**Aim.** Getting a model of cirrhosis in male Wistar laboratory rats of different ages. **Methods.** Obtaining models of liver cirrhosis in rats of Wistar 3 and 8 months of age, and was carried out by intraperitoneal injection of 30% animal oil solution of CCl<sub>4</sub> (0,01 ml/kg) 1 day a week. The dynamics of the disease studied biochemical (measurement of ALT, AST), cytology (blood count), histological and radiological (SPL) methods. **Results.** Based on the analysis of a model of cirrhosis in rats of different ages, from 3-month animals were observed formation of necrosis in the second week of liver fibrosis on the fourth week, finally cirrhosis formed on the second week of the experiment. The old 8-month rat or the 2nd or the 4th week CCl<sub>4</sub> administration changes in the structure of the liver was observed. By the 6-week experiment histology showed the appearance of minor changes in the structure of the liver, similar to the beginning of the development of necrosis in the periphery of the body. **Conclusions.** Analysis of studying the characteristics of a model of cirrhosis of the liver in rats of different ages above mentioned methods can be considered animal model induced by 3 months of age, as close to human disease, and use it in the future for the development of more effective treatments for this disease.

**Key words:** hepatic necrosis, fibrosis, cirrhosis, rats Wistar, age factor.

**ЄФІМЕНКО Т.С., АНТОНЮК М.З., МАРТИНЕНКО В.С.**

*Національний університет «Києво-Могилянська Академія» МОН України*

*Україна, 04070, Київ, вул. Г. Сковороди, 2, e-mail: centaureinae@gmail.com*

#### **СТВОРЕННЯ ЧУЖИННО-ЗАМІЩЕНИХ ТА ЧУЖИННО-ДОДАНИХ ЛІНІЙ *TRITICUM AESTIVUM* / *AEGILOPS MUTICA***

*Aegilops mutica* Boiss (*Amblyopyrum muticum* (Boiss) Eig), однорічний дикорослий родич пшениці, є стійким до грибних захворювань, в тому числі до листової іржі та борош-

нистої роси. На сьогодні саме борошніста роса м'якої пшениці є однією з найбільш суттєвих хвороб пшениці у країнах з помірним кліматом, в тому числі і в Україні. Сучасні сорти пшениці