

УДК 575.8:504.45.054

А. В. Макрушин, В. П. Беляков, И. Д. Чинарёва,
А. С. Васильев, Е. Б. Фефилова, О. Н. Кононова

ПАТОМОРФОЛОГИЧЕСКОЕ ИССЛЕДОВАНИЕ ГИДРОБИОНТОВ¹

Излагаются результаты исследования ветвистоусых ракообразных, печени перловицы *Unio tumidus* (Mollusca, Bivalvia) и печени плотвы *Rutilus rutilus*. Материал собирали в озерах Большеземельской тундры и Ленинградской обл., в Рыбинском водохранилище и в Финском заливе. Все исследованные особи перловиц и плотвы и значительная часть ветвистоусых были в патологическом состоянии.

Ключевые слова: загрязнение вод, Cladocera, Unionidae, *Rutilus rutilus*.

В наше время загрязнение среды приняло глобальный характер. Тяжелые металлы, пестициды и другие ксенобиотики поднимаются с потоками воздуха и переносятся на большие расстояния. Поэтому незагрязненных водоемов на Земле практически не осталось [2, 3, 13—15]. Гидробионты живут в химически измененной среде. Цель статьи — патоморфологическое исследование ветвистоусых ракообразных, печени перловиц *Unio tumidus* Philippon (Mollusca, Bivalvia, Unionidae) и печени плотвы *Rutilus rutilus* (Linnaeus) (Cyprinidae).

Материал и методика исследований. Просмотрены качественные пробы ветвистоусых, собранные в конце июля и начале августа в трех местах: 1) в 2012 г. — в Харбейских озерах (Большой Харбей, Головка и в трех безымянных озерах), расположенных в Большеземельской тундре Ямало-Ненецкого округа (10 проб), 2) в 2009 г. — в Невской губе Финского залива (7 проб) и 3) в 2012 г. — в оз. Щучьем, расположенном в Ленинградской обл. (1 проба). Пробы из Харбейских озер и оз. Щучье фиксировали в 4%-ном формалине и перед просмотром подкрашивали раствором пикриновой кислоты. Пробы из Невской губы фиксировали в жидкости Буэна. Просмотрено по 100 особей каждого вида ветвистоусых, о которых в статье идет речь, кроме хидорусов *Chydorus* sp. (Chydoridae), которых в пробах было найдено лишь 10 ос. Перловиц собирали в августе в 2012 г. на открытой песчаной литорали оз. Красного (Ленинградская обл.) и в августе 2013 г. — на илисто-песчаной

¹ Работа выполнена при частичной поддержке грантами РФФИ 11-05-00246-а, Уральского отделения РАН 12С4-1011 и 12-4-7-004 Арктика.

© А. В. Макрушин, В. П. Беляков, И. Д. Чинарёва, А. С. Васильев,
Е. Б. Фефилова, О. Н. Кононова, 2015

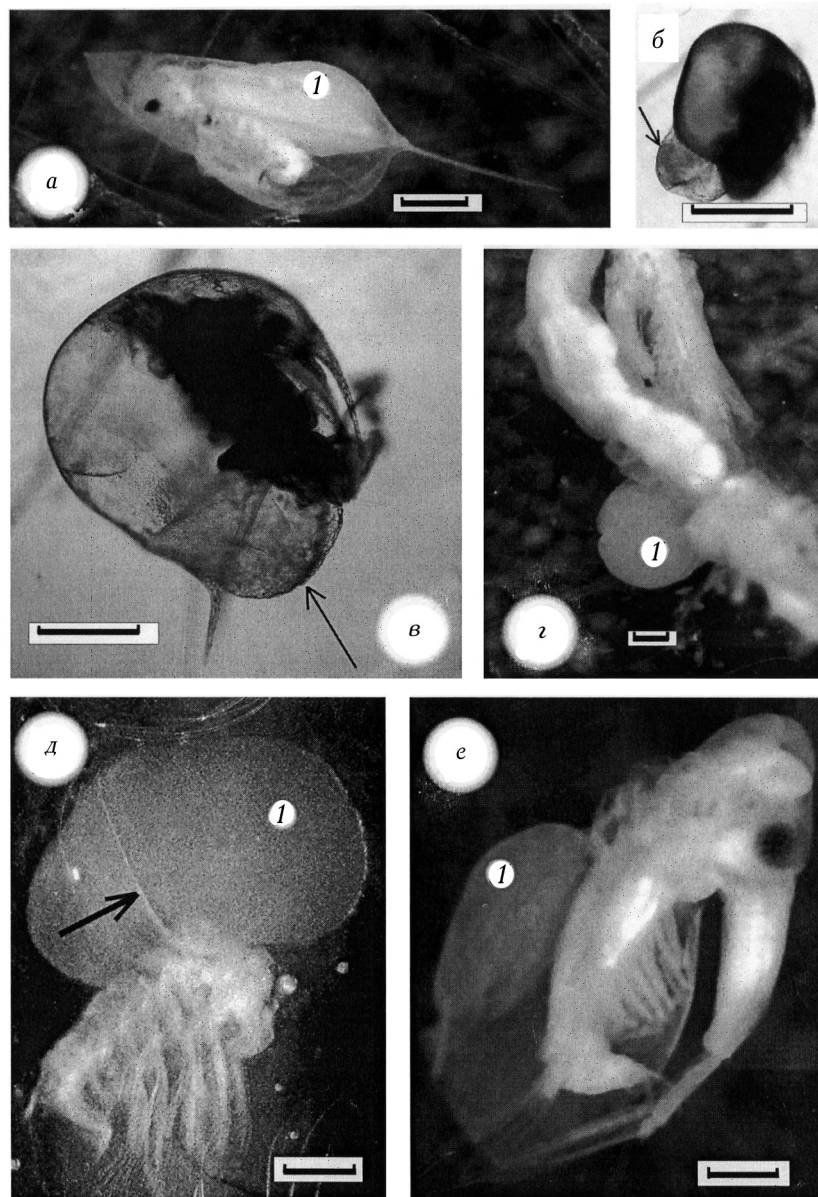
литорали залива этого озера. Плотву ловили неводом в Рыбинском водохранилище в мае, июле и сентябре 2012 г. С помощью гистологической методики обследовано 65 экз. лимносид *Limnosida frontosa* Sars (Sididae), печень 40 экз. перловиц и 46 экз. плотвы. Печень перловиц фиксировали в 10%-ном формалине, а печень плотвы — в жидкости Буэна. Толщина парафиновых срезов была 7 мкм. Окрашивали их железным гематоксилином по Гейденгайну. Вместо покровных стекол использовался полистирол по методу Д. С. Саркисова [7].

Результаты исследований и их обсуждение

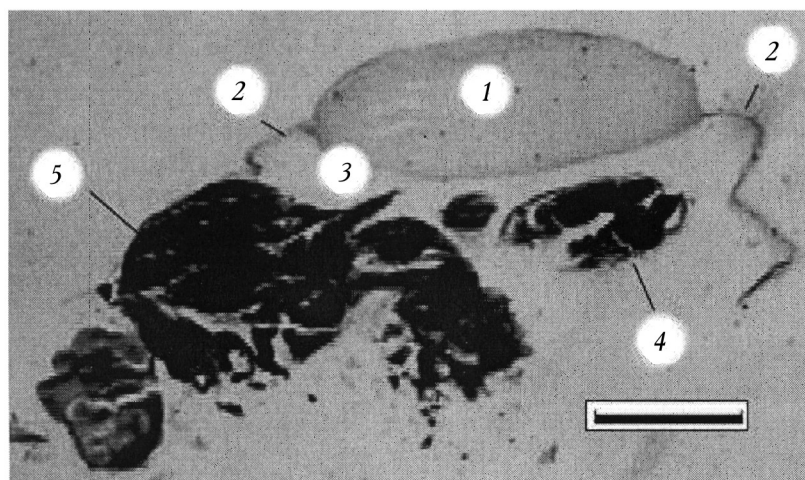
Из акваторий, в которых мы собирали материал, особенно загрязнены Невская губа [12] и р. Волга [6]. Харбейские озера загрязняются из-за разведки, добычи и транспортировки угля, нефти и газа [1, 11]. Озеро Красное загрязняется стоками с полей, с птицефабрики и бытовыми стоками. Ксенобиотики в водоемы поступают и из воздуха. Среди ветвистоусых встречались особи с отечной раковинкой. Отек — это избыточное накопление жидкости в органах и внеклеточных пространствах организма. Раковинка ветвистоусых состоит из двух слоев гиподермы, соединенных протоплазматическими мостиками. Между слоями, омывая мостики, циркулирует кровь. Отек раковинки заключается в ее расслоении и заполнении образовавшегося между слоями гиподермы пространства жидкостью. На рисунке 1, е изображена лимносида, а на рисунке 2 — срез лимносиды. На обоих рисунках видна расслоившаяся часть раковинки. Пузырь на ней (1) — это отек. На рисунке 1, а, г—е жидкость, находящаяся в пузыре окрашена. В Невской губе особи с отечной раковинкой были найдены среди лептодор *Leptodora kindtii* (Focke) (Leptodoridae) (рис. 1, г) и лимносид (рис. 1, е, рис. 2), в оз. Щучьем — среди холопедиумов *Holopedium gibberum* Zaddach (Holopediidae) (рис. 1, г), в Харбейских озерах — среди холопедиумов, дафний *Daphnia* sp. (Daphniidae) (рис. 1, а), хидорусов (рис. 1, б), босмин *Bosmina* sp. (Bosminidae) (рис. 1, в) и лимносид.

Отек на раковинке может занимать часть ее площади (см. рис. 1, е, 2) или всю площадь. Пузырь (1), прикрепленный к холопедиуму, изображенному на рисунке 1, г, — это полностью расслоившаяся раковинка. Оболочкой передней части пузыря является наружный листок ее гиподермы, оболочкой задней — внутренний. Видна граница между полушариями пузыря, которая до отека была краем раковинки и границей между наружным и внутренним листками ее гиподермы. У лептодоры, изображенной на рисунке 1, г, раковинка расслоилась тоже полностью. У образовавшегося вследствие этого пузыря (1) граница между наружным и внутренним листками гиподермы незаметна, но видно, что пузырь тоже состоит из двух половинок. Оболочкой передней половинки (на рисунке она внизу) служит наружный листок гиподермы раковинки, оболочкой задней — внутренний. Особи, у которых расслоилась вся раковинка, встречались и среди лимносид.

У лептодор, лимносид и холопедиумов хитин, секретируемый наружным и внутренним листками гиподермы раковинки, примерно одинаковой твердости. Поэтому когда жидкость, заполняя пространство между разошедшимися слоями гиподермы, давит на них, стороны образующегося пузыря вы-



1. Cladocera с отечной раковинкой: *a* — *Daphnia* sp. из безымянного озера Харбейской системы озер, внутри ее выводковой сумки пузырь, содержимое которого окрашено пикриновой кислотой и потому светлое, туловище пузырем оттеснено вперед; *б* — *Chydorus* sp. из безымянного озера Харбейской системы озер; его выводковая сумка заполнена пузырем, задняя часть которого, указанная стрелкой, выступает наружу, туловище пузырем отжато вперед; *в* — *Bosmina* sp. из оз. Большой Харбей, ее выводковая сумка заполнена пузырем, задняя часть его, указанная стрелкой, выступает наружу, туловище пузырем оттеснено вперед; *г* — *Leptodora kindtii* из Невской губы с полностью расслоившейся и превратившейся в шар раковинкой; *д* — *Holopedium gibberum* из оз. Щучьего с полностью расслоившейся и превратившейся в шар раковинкой; *е* — *Limnosida frontosa* из Невской губы с пузырем на раковинке. 1 — пузырь на раковинке (отек); тонкая стрелка указывает на выступающий у *Bosmina* sp. и *Chydorus* sp. из выводковой сумки край пузыря (отека); толстая стрелка указывает на границу между наружным и внутренним слоями гиподермы раковинки на пузыре (отеке) у *H. gibberum*. Масштаб 200 мкм.

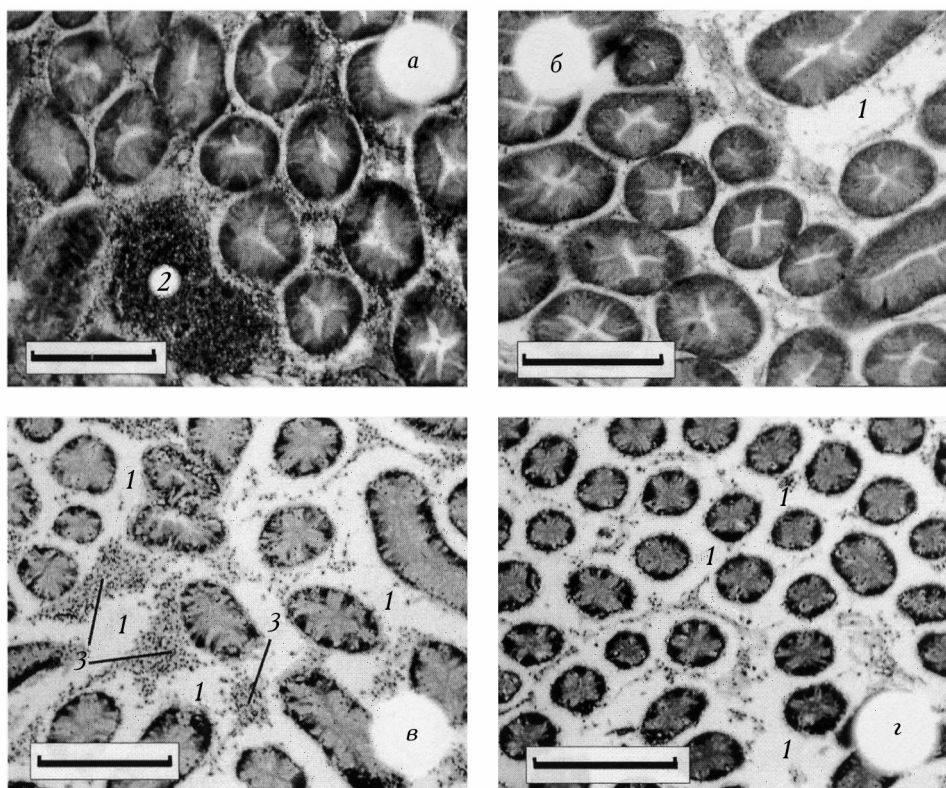


2. Продольный срез *Limnosida frontosa* из Невской губы. Часть раковинки расслоилась. Обозначения: 1 — пузырь на раковинке (отек); 2 — нерасслоившаяся (неотечная) часть раковинки; 3 — пространство выводковой сумки; 4 — зародыш; 5 — туловище. Масштаб 200 мкм.

пячиваются и внутрь выводковой сумки, и наружу (см. рис. 1, г—е, 2). В отличие от них, у дафний, босмин и хидорусов хитин, секретируемый наружным листком гиподермы, тверже хитина, секретируемого внутренним листком. Поэтому когда начинается отек, жидкость, давящая на слои гиподермы, растягивает только внутренний ее листок. Образующийся пузырь растет внутрь выводковой сумки. Он заполняет ее пространство и выжимает туловище из створок раковинки, как это показано на рисунках 1, а—г, е.

Решить, отечна ли раковинка у той или иной особи, во многих случаях трудно. На рисунке 1, а у дафнии пузырь (1) в выводковой сумке виден потому, что заполняющая его жидкость окрасилась. В большинстве же случаев у дафний, а также босмин и хидорусов, отек различим лишь когда пузырь не помещается в выводковой сумке и выступает между ее створками наружу, как это изображено на рисунках 1, б и 1, с. У холопедиумов раковинки часто были смяты или повреждены, поэтому рассмотреть, отечны они или нет, тоже не всегда удавалось. Всегда хорошо различим отек лишь у лимносид и лептодор.

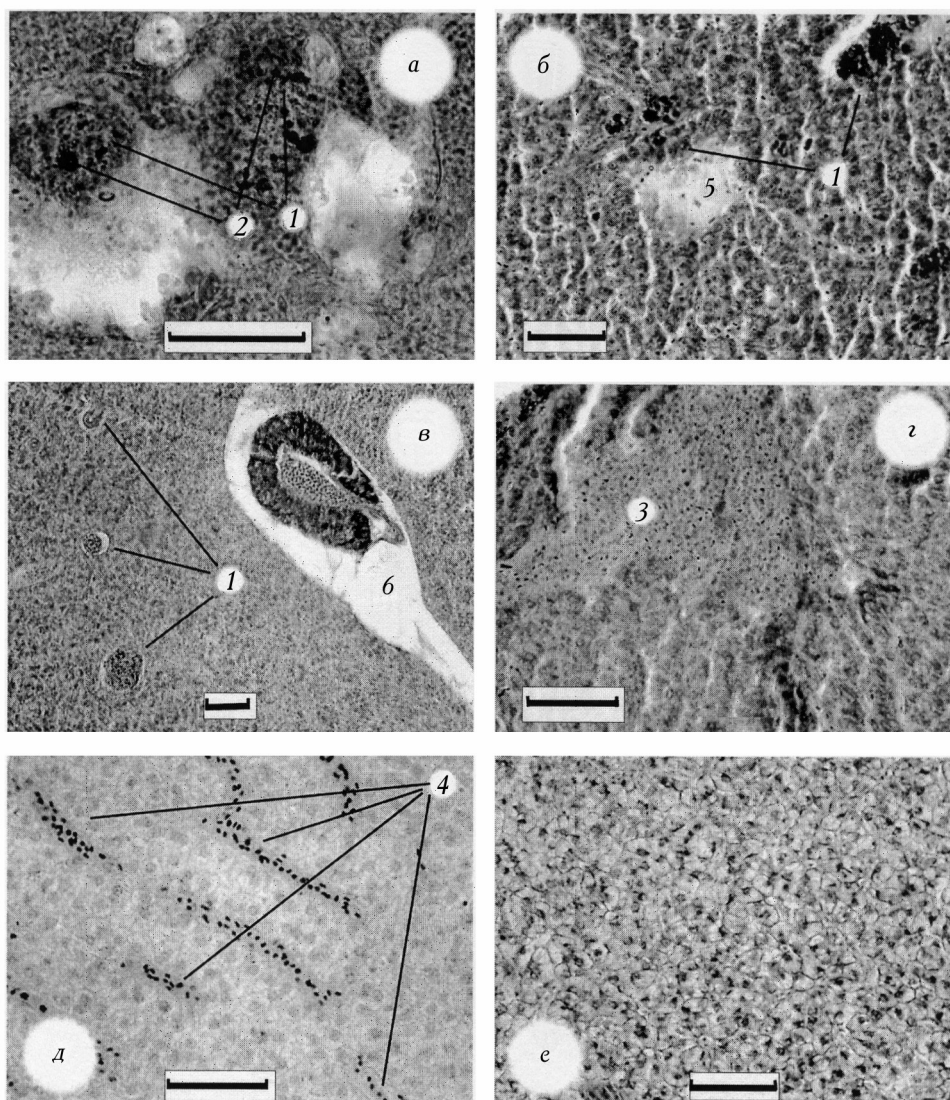
У лимносид из Харбейских озер раковинка была отечной у 71% особей, у лимносид из Невской губы — у 26%. У лептодор из Невской губы раковинка была отечной у 5% рачков, у холопедиумов из Харбейских озер и оз. Щучьего — примерно у 50, у босмин из Харбейских озер — у 61, у дафний из Харбейских озер — у 13, у хидорусов из Харбейских озер — у 20%. Приведенные цифры, относящиеся к холопедиумам, босминам, дафниям и хидорусам, занижены из-за трудности выявления у них отека. Вероятно, особи, у которых отека раковинки не было, находились тоже в состоянии токсикоза, для выявления которого необходимо было применение другой методики.



3. Срезы печени *Unio tumidus*: а, б — печень особей, собранных в 2012 г.; в, г — собранных в 2013 г. На рисунке а показан участок распадающейся ткани (2), на рисунке б — отек (1), на рисунке в — трубочки атрофированы, отеки (1), скопления в соединительной ткани гемоцитов (3), что указывает на воспаление, на рисунке г трубочки атрофированы, отеки (1). Масштаб 200 мкм.

Печень перловиц — это скопление слепо оканчивающихся пищеварительных трубочек, соединенных с желудком. Пространство между трубочками заполнено соединительной тканью [10]. У всех моллюсков печень была в той или иной степени патологически изменена. Наблюдалась атрофия пищеварительных трубочек, которые у некоторых перловиц были лишены просветов (рис. 3, в, г), в соединительной ткани встречались очаги воспаления (рис. 3, в, 3), наблюдались следы распада ткани (рис. 3, а, 2) и отеки (рис. 3, б, 1, в, 1 г, 1). Состояние печени было лучше у особей, собранных в 2012 г. (рис. 3, а, б), чем у собранных в 2013 г. (рис. 3, в, г).

У плотвы печень была патологически изменена тоже у всех особей. На срезах встречались очаги лимфолейкоцитарной инфильтрации (рис. 4, а, 1, б, 1, в, 1) со скоплениями гемосидерина (рис. 4, а, 2), участки кровоизлияний (рис. 4, г, 3), отеки (рис. 4, в, б). О нарушении кровообращения говорило расширение и переполнение капилляров кровью (застойная гиперемия) (рис. 4, г, 4), замедление и остановка тока крови в них (стаз) (рис. 4, б, 5). У отдельных особей наблюдалась жировая дистрофия клеток паренхимы печени, свидетельствующая о нарушении липидного обмена (рис. 4, е). Все нарушения говорили о хронической интоксикации.



4. Срезы печени *Rutilus rutilus*: а — очаги лимфолейкоцитарной инфильтрации (1), в которых гемоциты на разных стадиях распада, в этих очагах скопления гемосидерина (2); б — стаз (5) и очаги лимфолейкоцитарной инфильтрации (1), в которых гемоциты на разных стадиях распада; в — отек островка поджелудочной железы (6) и очаги лимфолейкоцитарной инфильтрации (1); г — скопление крови, излившейся из кровеносного сосуда (геморрагия) (3); д — поражение капилляров с переполнением их кровью (гиперемия) (4); е — жировая дистрофия гепатоцитов. Масштаб 50 мкм.

Отек раковинки ветвистоусых — широко распространенное в наше время явление. Впервые он описан, насколько нам известно, В. А. Сергеевой [8] у *B. longispina* Leydig из Ладожского озера и Финского залива как «крупное образование типа опухоли». М. Омаир с соавторами [17] описали какие-то патологические структуры, возможно тоже отек, у трех видов ветвистоусых из оз. Мичиган под названием «tumor-like abnormalities». Позже они обнаружили эти структуры еще у нескольких видов ветвистоусых в других Вели-

ких озерах [16]. Во второй статье они отказываются от своего мнения об опухолевой природе этих структур, называют их грыжевыми выпячиваниями (hernial protrusions) и пишут, что механизм их возникновения неясен. Под названием «расслоение стенки выводковой сумки» отек раковинки описан у ветвистоусых из Волги, оз. Ильмень и озер Ленинградской обл. [4, 5].

Исследование печени перловиц дает основание думать, что растворенные в воде ксенобиотики — не единственный патогенный фактор антропогенного происхождения, вызывающий патологические явления у гидробионтов. В августе в оз. Красном обильно размножаются цианобактерии. В 2013 г. их количество более чем втрое превышало количество 2012 г. [9]. Это могло быть второй причиной ухудшения состояния печени перловиц, собранных в 2013 г., по сравнению с перловицами, собранными в 2012 г. Массовое развитие цианобактерий — следствие эвтрофирования озера, то есть фактор антропогенного происхождения.

Заключение

Отек раковинки ветвистоусых ракообразных — часто встречающаяся и легко выявляемая патология. Она вызывается ухудшением качества вод и может использоваться для оценки уровня их загрязнения. Патологическое состояние исследованных гидробионтов — следствие загрязненности водоемов, из которых они взяты.

**

*Вкладено результати патоморфологічного дослідження гіллястовусих ракоподібних, печінки перлівниці *Unio tumidus* (Mollusca, Bivalvia) та печінки плітки *Rutilus rutilus*. Матеріал збирали в озерах Великоземельської тундри та Ленінградської обл., у Рибінському водосховищі і Фінській затоці. Усі досліджені перлівниці та плітки і значна частина гіллястовусих перебували у патологічному стані.*

**

*Presents the results of pathomorphological study cladocerans, digestive gland *Unio tumidus* (Mollusca, Bivalvia) and liver roach *Rutilus rutilus*. The material was collected in lakes Bolshezemelskaya tundra and in lakes Leningrad oblast, Rybinsk reservoir and the Gulf of Finland. All subjects *Unio tumidus* and roach and much of cladocerans were in a pathological state.*

**

1. Даувальтер В.А., Хлопцева Е.В. Гидрологические и гидрохимические особенности озер Большеземельской тундры // Вестн. МГТУ. — 2008. — Т. 1, № 3. — С. 407—414.
2. Ивантер Э.Д., Мегвегов Н.В. Экологическая токсикология природных популяций птиц и млекопитающих Севера. — М.: Наука, 2007. — 230 с.
3. Израэль Ю.А., Цыбань А.В. Антропогенная экология океана. — Л.: Гидрометеоиздат, 1989. — 528 с.

4. Макрушин А.В. О нарушении размножения *Leptodora kindti* (Cladocera, Crustacea) в Волге // Гидробиол. журн. — 2003. — Т. 39, № 2. — С. 114—119.
5. Макрушин А.В., Голубков С.М., Асанова Т.А. и др. Проявление глобального экологического кризиса на организменном уровне (на примере ветвистоусых ракообразных и двустворчатых моллюсков Unionidae) // Тр. Зоол. ин-та РАН. Приложение 3. — 2013. — С. 33—40.
6. Найденко В.В. Великая Волга на рубеже тысячелетий. От экологического кризиса к устойчивому развитию. Т. 1. — Нижний Новгород: Промграфика, 2003. — 432 с.
7. Саркисов Д.С. О применении пластических масс в гистологической технике. — Л.: Изд-во Воен.-мор. мед. академии, 1951. — 16 с.
8. Сергеева В.А. Состояние и распределение зоопланктона в очагах загрязнения Ладожского озера // Сб. науч. тр. ГосНИОРХ. — 1988. — Вып. 285. — С. 114—128.
9. Трифонова И.С., Афанасьева А.Л. Многолетние изменения фитопланктона оз. Красного // Многолетние изменения биологических сообществ мезотрофного озера в условиях климатических флуктуаций и эвтрофирования. — СПб.: ЛЕМА, 2008. — С. 42—64.
10. Ушева Л.Н., Ващенко М.А., Дуркина В.Б. Гистопатология пищеварительной железы двустворчатого моллюска *Crenomytilus grayanus* (Dunker, 1853) из юго-западной части залива Петра Великого Японского моря // Биология моря. — 2006. — Т. 32, № 3. — С. 197—203.
11. Фефилова Е.Б., Кононова О.Н., Дубовская О.П. и др. Современное состояние зоопланктона озер Большеземельской тундры // Биология внутр. вод. — 2012. — № 4. — С. 44—52.
12. Фруммин Г.Т., Басова С.Л. Физико-географическое описание восточной части Финского залива // Экосистема эстуария реки Невы: биологическое разнообразие и экологические проблемы / Под ред. А. Ф. Алимова и С. М. Голубкова. — СПб.; М.: Тов-во науч. изд. КМК, 2008. — С. 16—19.
13. Фруммин Г.Т. Экология и геоэкология: мифы и реальность. — СПб: Рос. гидромет. ун-т., 2011. — 326 с.
14. Хубларян М.Г., Моисеенко Т.И. Качество воды // Вест. РАН. — 2009. — Т. 79, № 5. — С. 403—410.
15. Battarbee R.W. Foreword // Hydrobiologia. — 2010. — Vol. 648. — P. 1—2.
16. Omair M., Neylor B., Jude D.J. et al. Histology of herniation through the body wall and cuticle of zooplankton from the Laurentian Great lakes // J. Invertebrate Pathology. — 2001. — Vol. 77. — P. 108—113.
17. Omair M., Vanderploeg A., Jude J. et al. First observations of tumor-like abnormalities (exophytic lesions) on lake Michigan zooplankton // Canad. J. Fish. Aquat. Sci. — 1999. — Vol. 56. — P. 1711—1715.