

УДК 615.47: 616-072.7

¹АБРАМЕНКО Л.В., ²ПАВЛОВ С.В., ³САЛДАН Й.Р., ¹ТИМЧЕНКО Л.І.
³ГОРБАТЮК Т.Л.

ОЦІНЮВАННЯ ДІАБЕТИЧНОГО МАКУЛЯРНОГО НАБРЯКУ ЗА ДОПОМОГОЮ АПАРАТУ НЕЧІТКИХ МНОЖИН

¹Державний університет інфраструктури та технологій

²Вінницький національний технічний університет

³Вінницький національний медичний університет ім. М. Пирогова

Хмельницьке шосе, 95, м. Вінниця, 21021, Україна

Тел. (0432) 51-32-56, e-mail: psv@vntu.edu.ua

Анотація. В роботі запропоновано математичну модель, яка базується на описанні причинно-наслідкових зв'язків між факторами ризику та конкретним діагнозом, які подаються у вигляді виразів, зручних для формалізації за допомогою апарату нечіткої логіки, що дозволяє проводити комплексне діагностування макули сітківки ока та постановку конкретного діагнозу. Сформовано критерії для класифікації стадій діабетичного макулярного набряку, які дозволяють поєднати основні ознаки захворювання, враховуючи анатомічні та функціональні результати сучасних методів діагностики.

Ключові слова: нечіткі множини, діабетичний макулярний набряк (ДМН), цукровий діабет (ЦД), діабетична ретинопатія (ДР), оптична когерентна томографія (ОКТ).

Аннотация. В работе предложена математическая модель, основанная на описании причинно-следственных связей между факторами риска и конкретным диагнозом, которые подаются в виде выражений, удобных для формализации с помощью аппарата нечеткой логики, которая позволяет проводить комплексное диагностирование макулы сетчатки глаза и постановку конкретного диагноза. Сформированы критерии для классификации стадий диабетического макулярного отека, которые позволяют совместить основные признаки заболевания, учитывая анатомические и функциональные результаты современных методов диагностики.

Ключевые слова: нечеткие множества, диабетический макулярный отек (ДМН), сахарный диабет (СД), диабетическая ретинопатия (ДР), оптическая когерентная томография (ОКТ).

Abstract. The paper proposes a mathematical model based on the description of cause and effect relationships between risk factors and a specific diagnosis, which are presented in the form of expressions that are convenient for formalization with the help of fuzzy logic, which allows for comprehensive diagnosis of the retina and macular diagnosis. The criteria for the classification of stages of diabetic macular edema, which allow to combine the main features of the disease, taking into account the anatomical and functional results of modern methods of diagnosis, have been formed.

Keywords: fuzzy sets, diabetic macular edema (DMN), diabetes mellitus (DM), diabetic retinopathy (DR), optical coherence tomography (OCT).

DOI: 10.31649/1681-7893-2019-37-1-69-76

ВСТУП

Розповсюдження цукрового діабету (ЦД) набуло за останні десятиліття характеру неінфекційної епідемії. Діабетична ретинопатія (ДР) – одне з найбільш розповсюджених ускладнень ЦД, яке являється однією з основних причин втрати зору. [7, 10]. Макулярний набряк може бути першим симптомом діабетичної ретинопатії (ДР) або виникати на будь-якій стадії її розвитку. З кожним роком кількість хворих з діабетичним набряком збільшується на 5-10 % [1, 2, 3]. Діабетичний макулярний набряк (ДМН) – найбільш розповсюджена причина зниження зору у пацієнтів із ЦД. Він може супроводжувати будь-яку стадію захворювання, у середньому його визначають у 10% пацієнтів із ЦД. Частота розвитку ДМН корелює з давністю цукрового діабету, після 20 років перебігу захворювання ДМН встановлюють у 28% випадків. До факторів ризику розвитку даного захворювання належать неадекватний контроль глікемії (високий рівень гліколізованого гемоглобіну), тривалість діабету, артеріальна гіпертензія, дисліпідемія та протеїнурія [4,5].

Для детальної оцінки стану ока, було запропоновано оцінити ряд показників підчас діагностики. Основними критеріями відмінності однієї стадії патології від іншої, які дають змогу детально дослідити томограму макулярної області сітківки ока, були наступними: наявність набряку в макулярній зоні, діаметр утвореного дефекту, в результаті прогресування ІМР, товщина сітківки в зоні фовеола, товщина сітківки в зоні фовеа, стан центрального зору, наявність відшарування скловидного тіла.

Для того щоб прийняти рішення в умовах неповної інформації про стан сітківки ока, було створено модель, яка «описує» хід думок лікаря при постановці діагнозу. Для цього було запропоновано розробити та реалізувати блок настроювання функцій належності, з використанням нечіткої логіки, зокрема нечітких множин.

Мета: сформулювати інформаційні ознаки для класифікації стадій ДМН та розробити математичні моделі для встановлення діагнозу (стадії захворювання) на основі апарату нечіткої логіки.

Методи та матеріали. Оптична когерентна томографія (ОКТ) є методом прижиттєвої діагностики морфологічної структури сітківки і дозволяє з високою точністю діагностувати ДМН, оцінити його вираженість кількісно та спостерігати в динаміці [3, 5,6,8, 9].

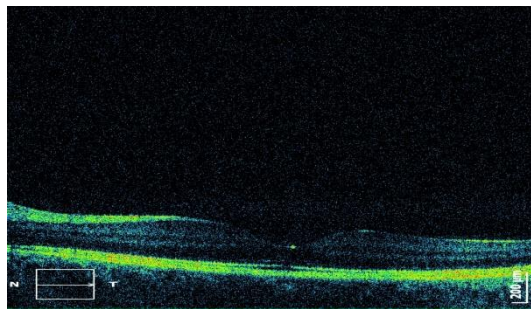
Дослідження проводились у Вінницькому національному медичному університеті ім. Пирогова на базі кафедри очних хвороб. Для того щоб створити базу даних по патологіях та нормам ДМН, в дослідженні брало участь 93 пацієнти (106 очей), які пройшли ендокринологічне та офтальмологічне обстеження. 73 пацієнти мали ЦД II типу (74 ока), 20 (40 очей) пацієнтів не мали ніяких супутніх соматичних та офтальмологічних патологій. Зображення макулярної області сітківки ока, було отримано за допомогою приладу SOCT Sorpticus та фундус-камери (прилад Торсон). Вік хворих складав в проміжку 57-81 років, більшість з яких були чоловіки 66%, патології на двох очах спостерігались у 44% пацієнтів.

КЛАСИФІКАЦІЯ СТАДІЙ ДІАБЕТИЧНОГО МАКУЛЯРНОГО НАБРЯКУ

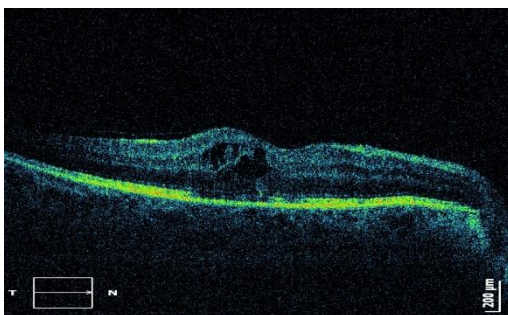
Прогресування ДМН було розділено на 4 стадії (рисунок 1):

1. Стадія 1 (початкова) – фокальний макулярний набряк при гостроті центрального зору 0,6 – 0,8; потовщення сітківки або тверді ексудати на задньому полюсі ока на відстані від центра макули.
2. Стадія 2 (помірна) – фокальний макулярний набряк при гостроті центрального зору 0,3 – 0,5; потовщення сітківки або тверді ексудати недалеко від центру макули, а в самому центрі відсутні.
3. Стадія 3 (тяжка) – фокальний макулярний набряк з відшаруванням нейроепітелію або з відкладенням великих твердих ексудатів в центрі фовеоли при гостроті зору 0,1 – 0,2; змішаний або плоский дифузний набряк сітківки незалежно від гостроти центрального зору; потовщення сітківки або тверді ексудати недалеко від центру макули, а також і в самому центрі відсутні.
4. Стадія 4 (надважка) – дифузний набряк сітківки; відшарування сітківки макулярної області; ішемічна макулопатія при гостроті центрального зору менше 0,2; фіброз сітківки макули.

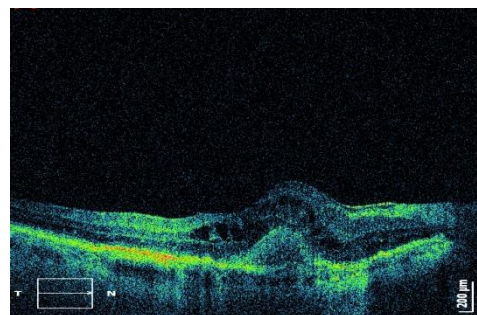
а)



б)



в)



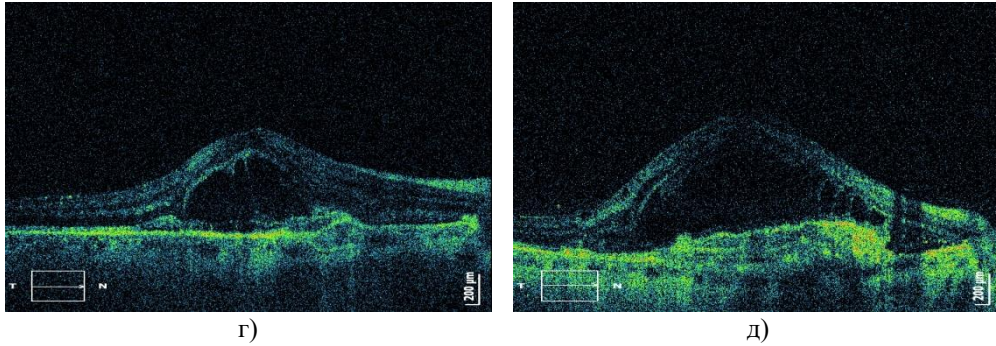


Рис. 1. Стадії розвитку ДМН а) макула в нормі; б) стадія 1 (початкова); в) стадія 2 (помірна); г) стадія 3 (тяжка); д) стадія 4 (надтяжка)

Для детальної оцінки стану ока, автором було запропоновано оцінити ряд показників під час діагностики. Основними критеріями відмінності однієї стадії патології від іншої, які дають змогу детально дослідити томограму макулярної області сітківки ока, були наступними:

- наявність набряку в макулярній зоні;
- площа ексудатів;
- товщина сітківки в зоні фовеа;
- стан центрального зору;
- наявність відшарування скловидного тіла.

Дані показники є усереднені, для оцінки різниці між стадіями у показниках діаметра утвореного дефекту, товщини сітківки з зоні фовеола та товщина сітківки в зоні фовеа, було використано параметричний t-критерій Стюдента, де різниця вважалась несуттєвою при $t < 2$. При порівнянні значень гостроти зору, різниця вважалась несуттєвою при $t < 0,02$ (табл.1)

Таблиця 1

База даних по різних стадіям прогресування ДМН та їхніх основних характеристик

	Наявність набряку	Площа набряку, мкм	Площа ексудатів, мкм	Товщина сітківки в фовеа, мкм	Центральний зір	Відшарування скловидного тіла
Макула в нормі	відсутній	0	161-190	235-254	0,8-1	відсутнє
Стадія 1 (початкова)	фокальний	0-20	228-242	240-290	0,5-0,7	відсутнє
Стадія 2 (помірна)	фокальний	20-80	111-230	200-250	0,3-0,4	часткове
Стадія 3 (важка)	фокальний дифузний	80-200	77-133	215-365	0,1-0,2	макулярне відшарування
Стадія 4 (надважка)	дифузний	235-562	30-100	317-480	0,01-0,09	повне відшарування

Щоб розробити та реалізувати блок настроювання функцій належності, автор використовував основи нечіткої логіки, зокрема нечітких множин.

МАТЕМАТИЧНА МОДЕЛЬ ДЛЯ ОБРОБЛЕННЯ ТОМОГРАФІЧНОЇ ІНФОРМАЦІЇ

Для того щоб прийняти рішення в умовах неповної інформації про стан сітківки ока, було створено модель, яка «описує» хід думок лікаря при постановці діагнозу. Для цього було запропоновано розробити та реалізувати блок настроювання функцій належності, з використанням нечіткої логіки, зокрема нечітких множин.

Спочатку було розподілено всю існуючу множину даних на певні групи, задля коректного порівняння основних показників різних стадій прогресування ДМН. Для цих цілей, було використано

множину термів, що являє собою назви кожної нечіткої змінної. В результаті для оцінки значення критеріїв стадій розвитку ДМн x_1-x_6 , було використано шкалу якісних термів: Н – низький, ВН – вище середнього, С – середній, ВС – вище середнього, В – високий, множина яких задається за допомогою функції належності, що змінюється від 0 до 1. Для відображення стадій розвитку ДМН було запропоновано позначити їх відповідно y_1 – макула в нормі, y_2 – стадія 1, y_3 – стадія 2, y_4 – стадія 3, y_5 – стадія 4. На основі вище викладеного була сформована база даних з відповідними термами (табл.2.)

Таблиця 2

База даних

	x_1	x_2	x_3	x_4	x_5	x_6
y_1	Н	Н	С	Н	ВС	Н
	Н	Н	ВС	НС	В	Н
	Н	Н	ВС	НС	В	Н
y_2	Н	Н	НС	НС	ВС	Н
	Н	Н	С	НС	ВС	Н
	Н	НС	ВС	НС	В	Н
y_3	НС	Н	ВС	Н	ВС	С
	НС	НС	ВС	Н	ВС	С
	НС	НС	В	НС	В	С
y_4	С	НС	С	Н	Н	ВС
	С	НС	ВС	НС	НС	ВС
	С	С	В	С	С	ВС
y_5	В	НС	Н	С	НС	В
	В	С	НС	ВС	НС	В
	В	С	С	В	С	В

Для бази даних з метою формалізації наведених факторів визначаються відповідні функції належності. Логічні рівняння для визначення наявного патологічного стану, виходячи з бази даних, будуть мати такий вигляд:

$$\begin{aligned} \mu^{y_1} = & \mu^H(x_1) \cdot \mu^H(x_2) \cdot \mu^C(x_3) \cdot \mu^H(x_4) \cdot \mu^{BC}(x_5) \cdot \mu^H(x_6) \vee \\ & \vee \mu^H(x_1) \cdot \mu^H(x_2) \cdot \mu^{BC}(x_3) \cdot \mu^{HC}(x_4) \cdot \mu^B(x_5) \cdot \mu^H(x_6) \vee \\ & \vee \mu^H(x_1) \cdot \mu^H(x_2) \cdot \mu^{BC}(x_3) \cdot \mu^{HC}(x_4) \cdot \mu^B(x_5) \cdot \mu^H(x_6), \end{aligned} \quad (1)$$

$$\begin{aligned} \mu^{y_2} = & \mu^H(x_1) \cdot \mu^H(x_2) \cdot \mu^{HC}(x_3) \cdot \mu^{HC}(x_4) \cdot \mu^{BC}(x_5) \cdot \mu^H(x_6) \vee \\ & \vee \mu^H(x_1) \cdot \mu^H(x_2) \cdot \mu^C(x_3) \cdot \mu^{HC}(x_4) \cdot \mu^{BC}(x_5) \cdot \mu^H(x_6) \vee \\ & \vee \mu^H(x_1) \cdot \mu^{HC}(x_2) \cdot \mu^{BC}(x_3) \cdot \mu^{HC}(x_4) \cdot \mu^B(x_5) \cdot \mu^H(x_6), \end{aligned} \quad (2)$$

$$\begin{aligned} \mu^{y_3} = & \mu^{HC}(x_1) \cdot \mu^H(x_2) \cdot \mu^{BC}(x_3) \cdot \mu^H(x_4) \cdot \mu^{BC}(x_5) \cdot \mu^C(x_6) \vee \\ & \vee \mu^{HC}(x_1) \cdot \mu^{HC}(x_2) \cdot \mu^{BC}(x_3) \cdot \mu^H(x_4) \cdot \mu^{BC}(x_5) \cdot \mu^C(x_6) \vee \\ & \vee \mu^{HC}(x_1) \cdot \mu^{HC}(x_2) \cdot \mu^B(x_3) \cdot \mu^{HC}(x_4) \cdot \mu^B(x_5) \cdot \mu^C(x_6), \end{aligned} \quad (3)$$

$$\begin{aligned} \mu^{y_4} = & \mu^C(x_1) \cdot \mu^{HC}(x_2) \cdot \mu^C(x_3) \cdot \mu^H(x_4) \cdot \mu^H(x_5) \cdot \mu^{BC}(x_6) \vee \\ & \vee \mu^C(x_1) \cdot \mu^{HC}(x_2) \cdot \mu^{BC}(x_3) \cdot \mu^{HC}(x_4) \cdot \mu^{HC}(x_5) \cdot \mu^{BC}(x_6) \vee \\ & \vee \mu^C(x_1) \cdot \mu^C(x_2) \cdot \mu^B(x_3) \cdot \mu^C(x_4) \cdot \mu^C(x_5) \cdot \mu^{BC}(x_6), \end{aligned} \quad (4)$$

$$\begin{aligned} \mu^{y_5} = & \mu^B(x_1) \cdot \mu^{HC}(x_2) \cdot \mu^H(x_3) \cdot \mu^C(x_4) \cdot \mu^{HC}(x_5) \cdot \mu^B(x_6) \vee \\ & \vee \mu^B(x_1) \cdot \mu^C(x_2) \cdot \mu^{HC}(x_3) \cdot \mu^{BC}(x_4) \cdot \mu^{HC}(x_5) \cdot \mu^B(x_6) \vee \end{aligned}$$

$$\vee \mu^B(x_1) \cdot \mu^C(x_2) \cdot \mu^C(x_3) \cdot \mu^B(x_4) \cdot \mu^C(x_5) \cdot \mu^B(x_6) \quad (5)$$

Для розв'язання цих логічних рівнянь, необхідно визначити функції належності $\mu^k(x_n)$ нечітких термів k (Н, В) для усіх факторів x_n , де k – значення стадій розвитку ДМН, n – кількість факторів, $n = 1 \dots 6$.

Рівняння складаються для всіх п'яти нечітких термів (Н, НС, С, ВС, В). При цьому було зазначено \underline{x}_n і \overline{x}_n – як нижня та верхня межа діапазону змінювання фактора x_n відповідно, виражено інтервал $[\underline{x}_n, \overline{x}_n]$ через проміжок $U = [0, 4]$, на якому задані функції належності $\tilde{\mu}^k(u)$ для нечітких термів $y = Н, НС, С, ВС, В$.

Графічний вигляд функцій належності зображений на рис.2.

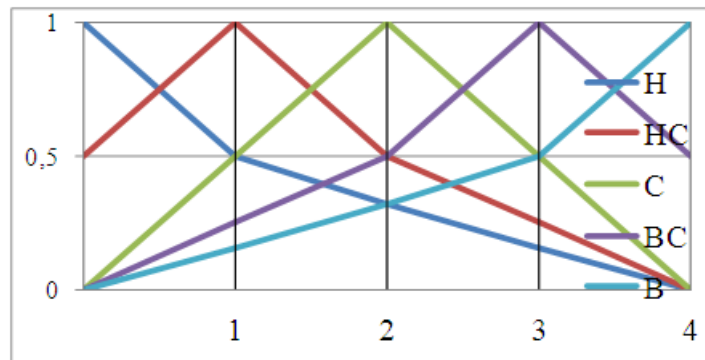


Рис. 2. Функції належності для кожного з термів

Вибір подібних кривих обумовлений тим, що вони є кусково-лінійними апроксимаціями експертних функцій належності $\mu^k(x_n)$, що були отримані для факторів $x_1 \div x_6$ методом попарних порівнянь.

Перехід від функції $\tilde{\mu}^k(u)$ до шуканих функцій $\mu^k(x_n)$ здійснюється таким чином []:

$$u_i = 4 \frac{x_n - \underline{x}_n}{\overline{x}_n - \underline{x}_n}, \tilde{\mu}^k(u_n) = \mu^k(x_n) \quad (6)$$

Для того щоб прийняти рішення щодо стадії розвитку ІМР потрібно звертаючи увагу на попереднє пройти наступні кроки:

Крок 1: Фіксуються значення факторів для конкретного хворого $x_n (n = \overline{1,6})$;

Крок 2: За формулами (1) – (5) визначаються значення функцій належностей $\mu^k(x_n)$ при фіксованих значеннях факторів x_n ;

Крок 3: Користуючись логічними рівняннями обчислюються функції належностей $\mu^{y_i^n}(x_1, x_2, \dots, x_n)$ для усіх діагнозів $y_n, n = \overline{1,6}$. При цьому операції I(•) та АБО (V) над функціями належностей $\mu(a)$ та $\mu(b)$ замінюються на операції min та max [6]:

$$\mu(a) \cdot \mu(b) = \min[\mu(a), \mu(b)], \quad (7)$$

$$\mu(a) \vee \mu(b) = \max[\mu(a), \mu(b)].$$

Крок 4: Визначається рішення y_0 , для якого:

$$\mu^{y_0}(x_1, x_2, \dots, x_n) = \max[\mu^{y_n}(x_1, x_2, \dots, x_n)] \quad (8)$$

Цьому рішенню і буде відповідати шуканий діапазон про ступінь важкості перебігу захворювання.

РЕЗУЛЬТАТИ ДОСЛІДЖЕНЬ

Для прикладу обробляється томографічне зображення із такими даними:

- наявність набряку в макулярній зоні – 2 бали;
- площа набряку, в результаті прогресування ДМН – 210 мкм;
- площа ексудатів – 121 мкм;
- товщина сітківки в зоні фовеа – 210 мкм;
- стан центрального зору – 0,4;
- наявність відшарування скловидного тіла – 3 бали.

А отже

$$\mu^{y_1} = 0,33 \vee 0,33 \vee 0,33 = 0,33 \quad (9)$$

$$\mu^{y_2} = 0,33 \vee 0,33 \vee 0,33 = 0,33 \quad (10)$$

$$\mu^{y_3} = 0,79 \vee 0,63 \vee 0,45 = 0,79 \quad (11)$$

$$\mu^{y_4} = 0,17 \vee 0,29 \vee 0,06 = 0,29 \quad (12)$$

$$\mu^{y_5} = 0,06 \vee 0,03 \vee 0,02 = 0,06 \quad (13)$$

Відповідно, що максимальне $\mu^{y_3} = 0,79$ значення воно відповідає стадії 2 прогресування ДМН. Саме цей діагноз був поставлений лікарем.

ВИСНОВКИ

Запропонована математична модель, яка базується на описанні причинно-наслідкових зв'язків між факторами ризику та конкретним діагнозом, які подаються у вигляді виразів, зручних для формалізації за допомогою апарату нечіткої логіки, що дозволяє проводити комплексне діагностування макули сітківки ока та постановку конкретного діагнозу.

Таким чином, було сформовано критерії для класифікації стадій ДМН, які дозволяють поєднати основні ознаки захворювання, враховуючи анатомічні та функціональні результати сучасних методів діагностики ДМН. Тобто результатом обчислень із використанням основ нечіткої логіки є саме та стадія прогресування ДМН, яка найближче відображає патологію за вказаним показниками.

ЛІТЕРАТУРА

1. Pavlov S.V. Methods and computer tools for identifying diabetes-induced fundus pathology // S.V. Pavlov, T.A. Martianova, Y.R. Saldan, and etc. // Information Technology in Medical Diagnostics II. CRC Press, Balkema book, 2019 Taylor & Francis Group, London, UK, PP. 87-99.
2. S. V. Pavlov; V. B. Vassilenko; I. R. Saldan; D. V. Vovkotrub; A. A. Poplavskaya, et al. Methods of processing biomedical image of retinal macular region of the eye, *Proc. SPIE* 9961, Reflection, Scattering, and Diffraction from Surfaces V, 99610X (September 26, 2016); doi:10.1117/12.2237154.
3. Virgil G., Menchiri F., Murro V. et al. Optical coherence tomography (OCT) for detection of macular oedema in patients with diabetic retinopathy // Cochrane database Syst Rev. – 2011. – Issue.7. – Cd00081. – DOI:10.1002/1465158.pub.2.
4. Н.Н. Бойкова Офтальмология: учебное пособие – Москва РИОР, 2007. – 320 с.
5. Tadrous P. J. Methods for imaging the structure and function of living tissues and cells. I. Optical Coherence Tomography / P. J. Tadrous // J. Pathol. 2000.-Vol. 191.-P. 115-119.
6. Выдров А.С. Современные классификации заболеваний органа зрения [Учебно-методические рекомендации] / А.С. Выдров, А.Л. Штилерман // ГОУ ВПО АМУРСКАЯ ГОСУДАРСТВЕННАЯ МЕДИЦИНСКАЯ АКАДЕМИЯ – Благовещенск, 2010. – 9
7. Rothman AL, Tran-Viet D, Vajzovic L, et al. Functional outcomes of young infants and without macular edema. – Retina. – 2015;63:432-437.

8. Chidambara L, Jayadev C, Mangalesh S, et. al. Correlation of spectral-domain optical coherence tomography with fundus fluorescein angiography in an infant with retinal hamartomas. – Eur J Ophtbalmor. – 2015;25:106-107.
9. Rotshtein A. Design and Tuning of Fussy IF – THEN Vuley for Medical Didical Diagnosis. Fussy and Neuro-Fussy Systems in Medicine (Eds: N. Teodorescu, A. Kandel, I. Lain.). - USA. CRC-Press, 1998, pp. 235-295.
10. D. R. Matsunaga, J. J. Yi, L. O. De Koo, H. Ameri, C. A. Puliafito, and A. H. Kashani, “Optical coherence tomography angiography of diabetic retinopathy in human subjects,” – Ophthalmic Surgery Lasers and Imaging Retina, vol. 46, no. 8, pp. 796–805, – 2015.
11. Güler E., Totan Y., Güragaç F. B. Intravitreal bevacizumab and dexamethasone implant for treatment of chronic diabetic macular edema. *Cutaneous and Ocular Toxicology*. – 2017;36(2):180–184. doi: 10.3109/15569527.2015.1127254.
12. Akıncıoğlu D., Küçükevcilioğlu M., Durukan A. H., Aykaş S., Ayyıldız Ö., Erdurman F. C. Outcomes of intravitreal dexamethasone implant in the treatment of recalcitrant diabetic macular edema. *Türk Oftalmoloji Dergisi*. – 2017;47(5):274–278. doi: 10.4274/tjo.28863.

REFERENCES

1. Pavlov S.V. Methods and computer tools for identifying diabetes-induced fundus pathology // S.V. Pavlov, T.A. Martianova, Y.R. Saldan, and etc. // Information Technology in Medical Diagnostics II. CRC Press, Balkema book, 2019 Taylor & Francis Group, London, UK, PP. 87-99.
2. S. V. Pavlov; V. B. Vassilenko; I. R. Saldan; D. V. Vovkotrub; A. A. Poplavskaya, et al. Methods of processing biomedical image of retinal macular region of the eye, *Proc. SPIE* 9961, Reflection, Scattering, and Diffraction from Surfaces V, 99610X (September 26, 2016); doi:10.1117/12.2237154.
3. Virgil G., Menchiri F., Murro V. et al. Optical coherence tomography (OCT) for detection of macular oedema in patients with diabetic retinopathy // Cochrane database Syst Rev. – 2011. – Issue.7. – Cd00081. – DOI:10.1002/1465158.pub.2.
4. N.N. Boykova. Oftalmologia: uchebnoe posobie – Moskva, RIORP, 2007. – 320 s.
5. Tadrous P. J. Methods for imaging the structure and function of living tissues and cells. I. Optical Coherence Tomography / P. J. Tadrous // J. Pathol. 2000.-Vol. 191.-P. 115-119.
6. Vydrov A.S. Sovremennye klassifikatsii zabollevaniy organa zreniya / A.S Vydrov, A.L. Shtilerman // GOU VPO Amurskaya gosudarstvennaya meditsinskaya akademiya – Blagoveshensk, 2010. – 9 s.
7. Rothman AL, Tran-Viet D, Vajzovic L, et al. Functional outcomes of young infants and without macular edema. – Retina. – 2015;63:432-437.
8. Chidambara L, Jayadev C, Mangalesh S, et. al. Correlation of spectral-domain optical coherence tomography with fundus fluorescein angiography in an infant with retinal hamartomas. – Eur J Ophtbalmor. – 2015;25:106-107.
9. Rotshtein A. Design and Tuning of Fussy IF – THEN Vuley for Medical Didical Diagnosis. Fussy and Neuro-Fussy Systems in Medicine (Eds: N. Teodorescu, A. Kandel, I. Lain.). - USA. CRC-Press, 1998, pp. 235-295.
10. D. R. Matsunaga, J. J. Yi, L. O. De Koo, H. Ameri, C. A. Puliafito, and A. H. Kashani, “Optical coherence tomography angiography of diabetic retinopathy in human subjects,” – Ophthalmic Surgery Lasers and Imaging Retina, vol. 46, no. 8, pp. 796–805, – 2015.
11. Güler E., Totan Y., Güragaç F. B. Intravitreal bevacizumab and dexamethasone implant for treatment of chronic diabetic macular edema. *Cutaneous and Ocular Toxicology*. – 2017;36(2):180–184. doi: 10.3109/15569527.2015.1127254.
12. Akıncıoğlu D., Küçükevcilioğlu M., Durukan A. H., Aykaş S., Ayyıldız Ö., Erdurman F. C. Outcomes of intravitreal dexamethasone implant in the treatment of recalcitrant diabetic macular edema. *Türk Oftalmoloji Dergisi*. – 2017;47(5):274–278. doi: 10.4274/tjo.28863.

Надійшла до редакції: 08.04.2019

АБРАМЕНКО ЛЮДМИЛА ВОЛОДИМИРІВНА – магістр, науковий співробітник кафедри телекомунікаційних технологій та автоматики, Державний університет інфраструктури та технологій, Київ, Україна

ПАВЛОВ СЕРГІЙ ВОЛОДИМИРОВИЧ – д.т.н., професор, проректор з наукової роботи, професор кафедри біомедичної техніки, Вінницький національний технічний університет, Вінниця, Україна

САЛДАН ЙОСИП РОМАНОВИЧ – д.м.н., професор кафедри очних хвороб, Вінницький національний медичний університет ім. М.Пирогова, Вінниця, Україна

ТИМЧЕНКО ЛЕОНІД ІВАНОВИЧ, д.т.н., професор, завідувач кафедри кафедри телекомунікаційних технологій та автоматики, Державний університет інфраструктури та технологій, Київ, Україна

ГОРБАТЮК ТЕТЯНА ЛЕОНІДІВНА, к.м.н., доцент кафедри очних хвороб, Вінницький національний медичний університет ім. М.Пирогова, Вінниця, Україна