

УДК 57.087.3

С. В. ПАВЛОВ, Й. Р. САЛДАН, О. В. КАРАСЬ, С. В. ТИМЧИК

АНАЛІЗ МЕТОДІВ І СИСТЕМ ДІАГНОСТИКИ ДІАБЕТИЧНОЇ РЕТИНОПАТІЇ

Вінницький національний технічний університет, 21021, Хмельницьке шосе, 95, м. Вінниця, Україна, E-mail: karas2014.o.11@gmail.com

Вінницький національний медичний університет ім. М. Пирогова

Анотація. Ця стаття присвячена аналізу сучасних методів та систем діагностики діабетичної ретинопатії (ДР) — серйозного офтальмологічного ускладнення, що розвивається у пацієнтів з діабетом. Робота спрямована на визначення оптимального підходу до діагностики ДР, що важливо для вчасного втручання та збереження зорової функції у пацієнтів із цукровим діабетом.

Ключові слова: діабетична ретинопатія, томографія, машинне навчання, офтальмоскопія.

Abstract. This article is devoted to the analysis of modern methods and systems for diagnosing diabetic retinopathy (DR), a serious ophthalmic complication that develops in patients with diabetes. The work is aimed at determining the optimal approach to the diagnosis of DR, which is important for timely intervention and preservation of visual function in patients with diabetes.

Key words: diabetic retinopathy, tomography, machine learning, ophthalmoscopy

DOI:10.31649/1681-7893-2023-46-2-135-141

ВСТУП

В сучасному інформаційному віці, де штучний інтелект, технологічні новації та медичні досягнення взаємодіють на перетині розвитку, збереження зору стає завданням важливим не лише для конкретної особи, а й для суспільства в цілому. Очі визнаються вікном до світу, і їхнє здоров'я має безпосередній вплив на якість життя та працездатність людей.

Серед різноманіття офтальмологічних проблем, діабетична ретинопатія постає перед суспільством як серйозний виклик. Це захворювання, що розвивається внаслідок ускладнень діабету, може призвести до порушення зорових функцій та, в окремих випадках, навіть до втрати зору. Дослідження та розуміння механізмів цього захворювання вимагають високоточних методів діагностики та спостереження.

У цій статті ми розглянемо сучасні методи дослідження захворювань очей, зокрема звернемо увагу на їхнє застосування у виявленні та моніторингу діабетичної ретинопатії. Розкриємо важливість інноваційних технологій у попередженні та лікуванні цього захворювання, що є актуальною темою для біомедичної інженерії.

За даними Міжнародної діабетичної федерації, 537 мільйонів дорослих людей у світі живуть з діабетом, кожен 10-й хворіє на це захворювання. За прогнозами, до 2030 р. їхня кількість може зрости до 643 або навіть 700 мільйонів [1]. Діабет може призвести до проблем із сітківкою, серцем, нирками та нервами. Діабетична ретинопатія (ДР) є однією з основних причин сліпоти в розвинених країнах [2]. Це серйозне захворювання очного дна, яке виникає внаслідок цукрового діабету. ДР (рис. 2) може пошкодити кровоносні судини в очах, що може призвести до втрати зору [3]. Діабетична ретинопатія є причиною сліпоти для 2,6% сліпих [4]. Сліпота у хворих на діабет зустрічається в 25 разів частіше, ніж у загальній популяції. Необхідно розробити ефективні методи лікування та профілактики ДР для збереження зору у хворих на ЦД. Порушення зору спостерігається більш ніж у 10% хворих на цукровий діабет.

Проблеми дослідження ДР полягають у складності виявлення захворювання на ранніх стадіях, коли лікування може бути більш ефективним. На ранній стадії ДР може проявлятися без симптомів, що ускладнює діагностику. Для виявлення ДР застосовують такі спеціальні дослідження, як офтальмоскопія, флюоресцентна ангіографія, оптична кохлеографія [5, 6].

МЕТОДИ ДОСЛІДЖЕННЯ ЗАХВОРЮВАНЬ ОЧЕЙ, ЗОКРЕМА ДІАБЕТИЧНОЇ РЕТИНОПАТІЇ

Важливе місце і медико-санітарне значення в клінічній практиці має боротьба з наслідками і причинами захворювань органів зору. Зокрема, патологічні стани сітківки та зорового нерва можуть бути спричинені багатьма нейрохірургічними, серцево-судинними захворюваннями, а також ендокринними ураженнями, які часто потребують комплексного координованого спостереження та лікування як офтальмолога, так і лікаря будь-якої іншої спеціальності [7].

Зміни очного дна мають велике діагностичне та прогностичне значення, оскільки більшість хворих із захворюваннями очей потребують не тільки хірургічного, а й терапевтичного лікування. Звідси випливає необхідність вивчення загальної патології сітківки та розробки відповідної тактики комбінованого лікування хворих [4].

Діабетична ретинопатія є одним із найпоширеніших ускладнень діабету та може призвести до серйозних проблем зі здоров'ям очей, включаючи втрату зору. Існує кілька систем діагностики діабетичної ретинопатії, які використовують різні методи дослідження та аналізу даних.

Одним із найпоширеніших методів діагностики є офтальмоскопія [8], за допомогою якої оглядають очі та сітківку. Цей метод дозволяє визначити наявність змін у структурі судин і сітківки, таких як крововиливи, ексудати, мікроаневризми та ін. Офтальмоскопію можна проводити як за допомогою прямого офтальмоскопа, так і за допомогою непрямого офтальмоскопа, що дозволяє більш детально вивчити стан кровоносних судин і сітківки ока.

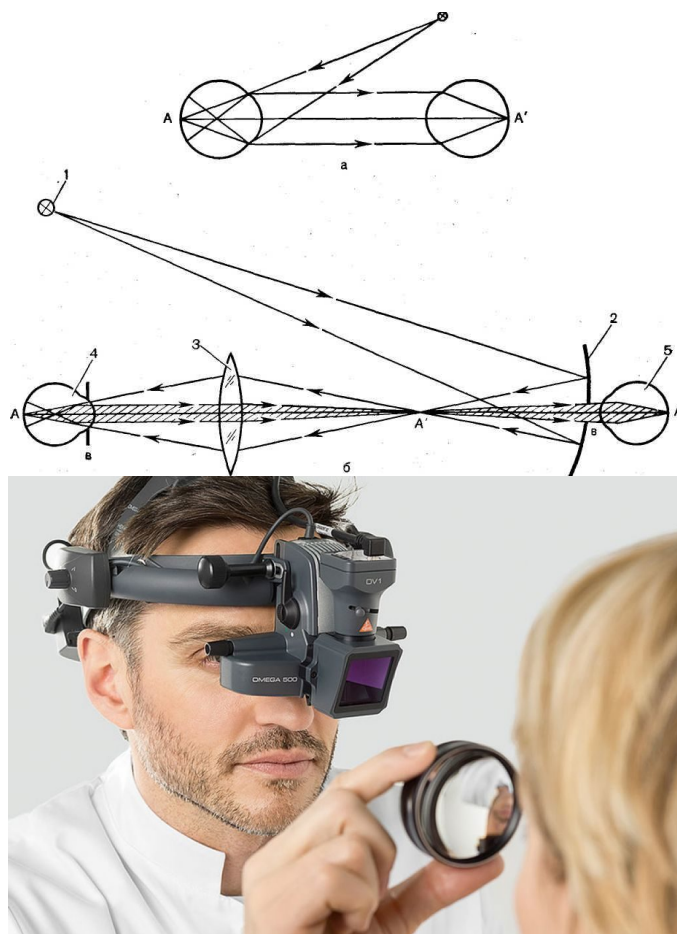


Рисунок 1 – Схема зворотної офтальмоскопії [9]

Схема зворотної офтальмоскопії — це основна оптична схема ручного дзеркального офтальмоскопа, яка широко використовується в нашій країні. Світло від джерела (Рис. 1 б) падає на увігнуте дзеркало 2 з отвором В, яке відбиває його і спрямовує на лінзу 3 (Рис.1 б). Світлові промені, пройшовши через кришталік, освітлюють очне дно за допомогою оптичної системи досліджуваного ока

4. Промені, відбиті від очного дна, виходять паралельним пучком і падають на кришталик 3, у фокальній площині якого виходить зворотне зображення очного дна, яке потім через отвір дзеркала 2 розглядається оком спостерігача 5. У цьому випадку точці А очного дна прив'язують точку А зображення, який знаходиться в повітрі. Щоб розглянути його, спостерігач повинен розташуватися таким чином, щоб точка А' була з'єднана з точкою А". Щоб учень В' не обмежував поле зору, лупа повинна давати зображення отвору. в зіниці В' досліджуваного ока. Потім зіниця В' відображається лінзою в отворі В дзеркала, за яким знаходиться око спостерігача.

Іншим діагностичним методом є флуоресцентна ангіографія (рис. 2), яка використовується для дослідження кровообігу в судинах сітківки. Даний метод заснований на здатності флуоресцеїну поглинати синє світло і випромінювати жовто-зелене. Цей барвник інтенсивно флуоресцює при нормальному рН крові. Він нетоксичний і цілком безпечний для більшості пацієнтів. При надходженні флуоресцеїну в кров відбувається поступове контрастування судин, що можна зафіксувати фотографічно. Для цього використовуються різні моделі фундус-камер з високою швидкістю фотографування. Судини, контрастовані флуоресцеїном, на позитивних фотографіях виглядають як світлі смуги на тлі очного дна, на негативах співвідношення зворотне. Це дає змогу оцінити стан кровоносних судин, визначити наявність патологічних змін та оцінити їх вираженість [10].

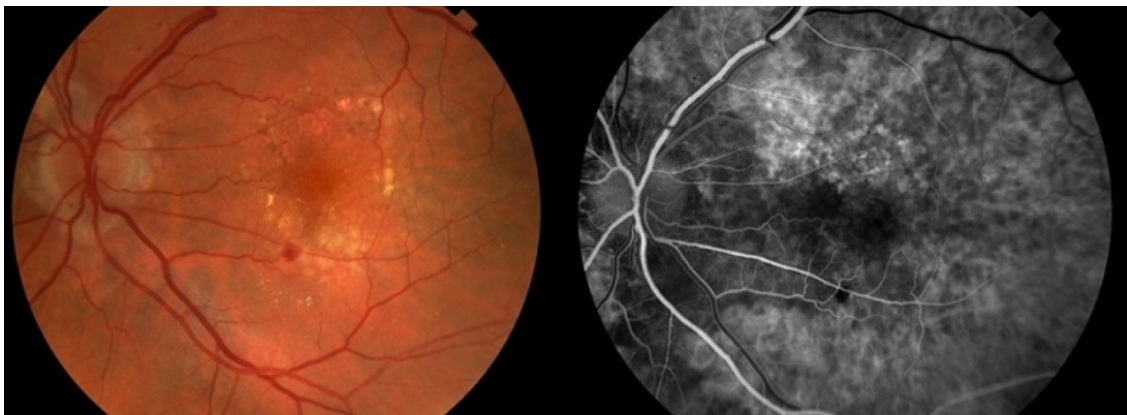


Рисунок 2 – Флуоресцентна ангіографія [10]

Одним із можливих ускладнень цукрового діабету є діабетична ретинопатія [2, 5], яка може призвести до погіршення зору і навіть до сліпоти. Для діагностики діабетичної ретинопатії лікар може використовувати такі методи дослідження:

- ОКТ (оптична когерентна томографія): цей метод дозволяє отримати детальну тривимірну картину структури сітківки та діагностувати зміни товщини сітківки (Рис. 3).
- Електрофізіологічні дослідження: ці методи допомагають оцінити функцію сітківки та зорової системи. Наприклад, електроретинограма та електроокулограма можуть виявити ранні порушення зору (Рис. 4).
- Тонометрія очного тиску: цей метод дозволяє вимірювати тиск в оці, що може бути корисним для виявлення глаукоми, яка може виникнути як ускладнення діабетичної ретинопатії (Рис. 5).
- Ультразвукове дослідження: ультразвукове дослідження може виявити зміни в кровоносних судинах ока та сітківці, що може свідчити про діабетичну ретинопатію.
- Рефрактометрія: цей метод дозволяє вимірювати гостроту зору та виправляти будь-які аномалії, які можуть виникнути внаслідок діабетичної ретинопатії.

Всі ці методи діагностики мають свої переваги і недоліки і можуть використовуватися як окремо, так і в комплексі з іншими методами для отримання більш повної картини стану очей і судин. Наприклад, поєднання офтальмоскопії та флуоресцеїнової ангіографії може допомогти оцінити ступінь пошкодження судин і сітківки, а оптична томографія може доповнити ці дані шляхом вимірювання товщини сітківки та інших параметрів.

Оптична когерентна томографія (ОКТ) (Рис. 3) — сучасний неінвазивний безконтактний метод, який дозволяє візуалізувати різні структури ока з більш високою роздільною здатністю (від 1 до 15 мікрон), ніж ультразвук. ОКТ – це різновид оптичної біопсії, завдяки якій відпадає потреба у вилученні ділянки тканини та її мікроскопічному дослідженні [11].

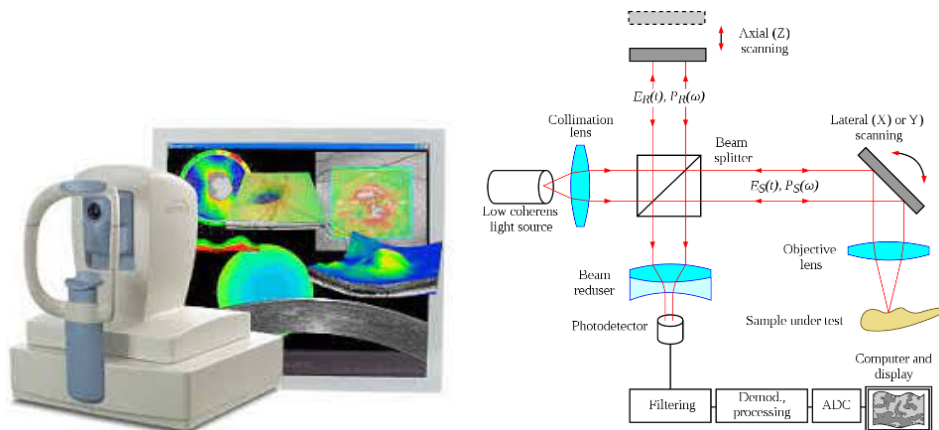


Рисунок 3 – Типова оптична установка однокерованого ОКТ. Сканування світлового променя на зразку дозволяє отримати неінвазивне зображення поперечного перерізу до 3 мм завглибшки з мікрометричною роздільною здатністю [11]

Електрофізіологічні дослідження: ці методи використовуються для вивчення роботи різних відділів очей і зорової системи. Наприклад, електроретинограма (рис. 3.8) допомагає виявити патології сітківки ока, а електроенцефалограма – порушення обробки зорової інформації в мозку.

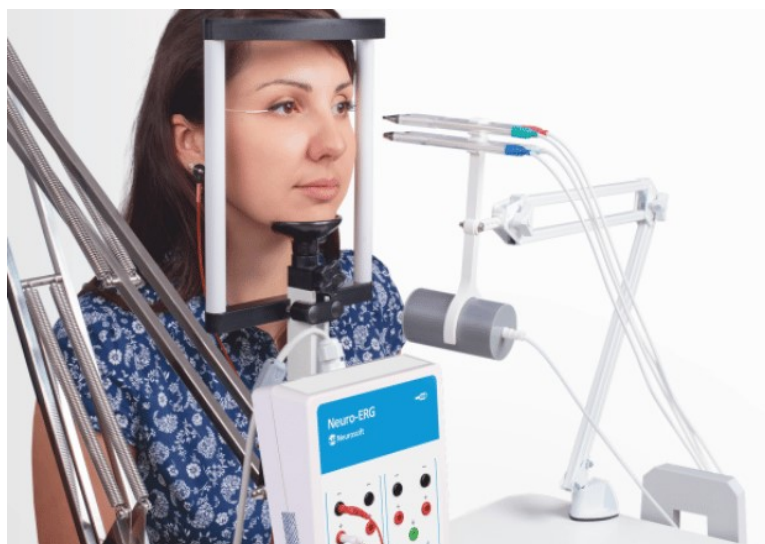

Рисунок 4 – Процес отримання електроретинограми [12]

Аналізатор гідро- та гемодинаміки ока (далі тонограф) призначений для визначення внутрішньоочного тиску, параметрів циркуляції внутрішньоочної рідини та крові в оці.

Тонограф (Рис. 5) розраховує комплекс тонометричних, тонографічних і сфігмометричних показників, необхідних для ранньої діагностики захворювань, пов'язаних з порушенням гідро- і гемодинаміки ока (глаукома різних форм і стадій, очна гіпертензія та ін.) [13].



Рисунок 5 – Тонограф [13]

БІОМЕДИЧНІ ОПТИКО-ЕЛЕКТРОННІ СИСТЕМИ ТА ПРИЛАДИ

Одним із найпрогресивніших методів діагностики є машинне навчання, яке використовується для автоматизованого аналізу зображень кровоносних судин і сітківки ока [14]. За допомогою навчання на великій кількості зображень системи машинного навчання можуть автоматично визначати наявність патологічних змін у структурі судин і сітківки, оцінювати їх вираженість і ризик ускладнень.

Однак, як і в будь-якій діагностичній системі, існують певні обмеження та помилки. Наприклад, деякі зміни в структурі кровоносних судин і сітківки можуть бути досить суб'єктивними і залежати від досвіду офтальмолога. При використанні автоматизованих систем також існують можливості для помилкової діагностики, тому завжди рекомендується використовувати декілька методів діагностики та проводити ретельний аналіз результатів [14, 15, 16].

Загалом раннє виявлення та діагностика діабетичної ретинопатії є дуже важливими для запобігання втраті зору та іншим серйозним ускладненням. Різні методи діагностики дозволяють отримати детальну інформацію про стан очей і судин, що дозволяє лікарям вчасно почати лікування і контролювати розвиток захворювання. Важливо розуміти, що діагностика діабетичної ретинопатії – складний і багатоетапний процес, який вимагає від лікаря високої кваліфікації та досвіду.

Крім того, важливо пам'ятати, що профілактика діабетичної ретинопатії – найкращий спосіб запобігти її розвитку. Основними методами профілактики є здоровий спосіб життя, контроль рівня цукру в крові та регулярні огляди у офтальмолога для виявлення можливих змін у структурі судин і сітківки очей [17, 18].

При виявленні діабетичної ретинопатії лікарі зазвичай застосовують комплексний підхід до лікування, який може включати лазерну терапію, внутрішньоочні ін'єкції препаратів, хірургічне втручання та інші методи. Лікування спрямоване на зниження ризику розвитку ускладнень і збереження зору.

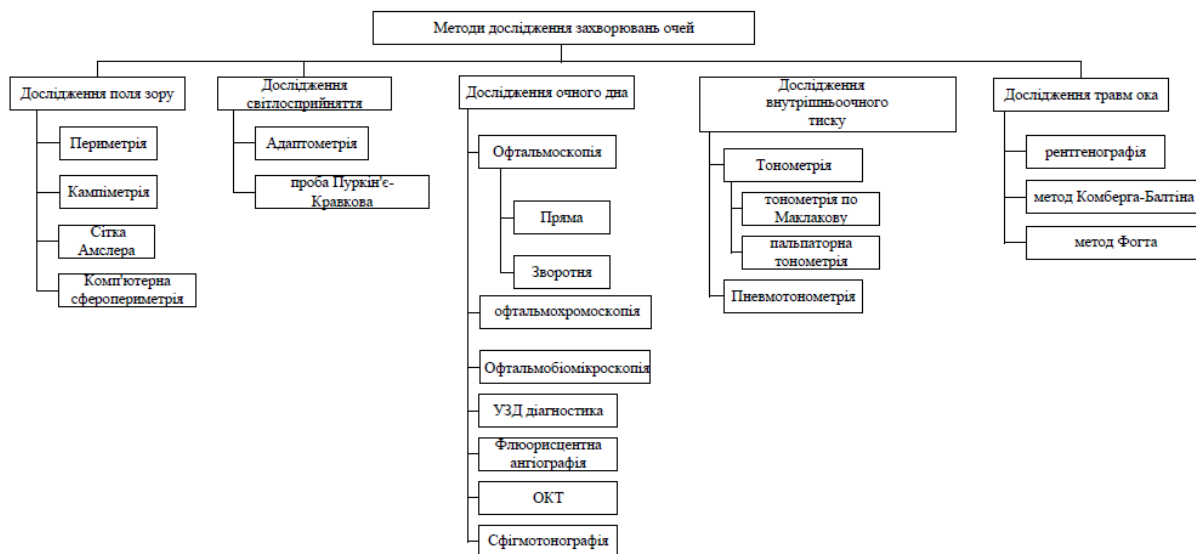


Рисунок 6 – Узагальнена класифікація методів дослідження очних хвороб

На рисунку 6 представлена узагальнена класифікація основних методів досліджень патологій ока. Варто відзначити, що використання методів машинного навчання здатне покращити якість класифікації та діагностики у більшості із методик. Існує гостра необхідність у розробці та аналізі нових систем та технологій підтримки прийняття рішень, оскільки рання діагностика дозволяє зменшити шкоду чи повністювилікувати захворювання очей.

ВИСНОВКИ

Тому діагностика діабетичної ретинопатії є важливою складовою лікування діабетика і спрямована на раннє виявлення патології та попередження втрати зору. Різноманітні методи діагностики, в тому числі традиційні та автоматизовані, допомагають лікарям отримати повну картину стану очей і судин, що дозволяє більш ефективно лікувати захворювання та запобігати ускладненням.

Одним із найефективніших методів боротьби з діабетичною ретинопатією є телемедицина, яка дозволяє лікарям віддалено контролювати стан очей пацієнтів та проводити онлайн-консультації та

обстеження. Це особливо важливо для пацієнтів, які живуть у віддалених або важкодоступних районах, або які мають обмеження виходити з дому через мобільність, вік або хворобу.

У багатьох країнах розвиток телемедицини знаходиться на рівні становлення та апробації. Однак сьогодні вже існують платформи, які дозволяють ефективно дистанційно контролювати стан очей і кровоносних судин, наприклад EyeArt AI System від EYENUK, яка використовує штучний інтелект для автоматизованої діагностики діабетичної ретинопатії.

Загалом системи діагностики діабетичної ретинопатії постійно вдосконалюються та розвиваються, що дозволяє лікарям ефективніше виявляти та лікувати захворювання.

ПОДЯКА

Дослідження виконано за підтримки гранту Національного фонду досліджень України 2022.01/0135.

СПИСОК ЛІТЕРАТУРИ

1. Bandello, F., et al. "Clinical Strategies in the Management of Diabetic Retinopathy." *Springer eBooks*, 2014, <https://doi.org/10.1007/978-3-642-54503-0>.
2. "Diabetes Risk Factors." Centers for Disease Control and Prevention, 5 Apr. 2022, www.cdc.gov/diabetes/basics/risk-factors.html. Accessed 6 July 2022.
3. *Diabetic Retinopathy* | National Eye Institute. www.nei.nih.gov/learn-about-eye-health/eye-conditions-and-diseases/diabetic-retinopathy. Accessed 25 July 2021.
4. [94] Murchison, A., et al. "Non-adherence to Eye Care in People With Diabetes." *BMJ Open Diabetes Research & Care*, vol. 5, no. 1, BMJ, July 2017, p. e000333. <https://doi.org/10.1136/bmjdr-2016-000333>.
5. Miotto, R., et al. "Deep Learning for Healthcare: Review, Opportunities and Challenges." *Briefings in Bioinformatics*, vol. 19, no. 6, Oxford UP, May 2017, pp. 1236–46. <https://doi.org/10.1093/bib/bbx044>.
6. Hua, C., et al. "Retinal Vessel Segmentation Using Round-wise Features Aggregation on Bracket-shaped Convolutional Neural Networks." *Proceedings of the Annual International Conference of the IEEE Engineering in Medicine and Biology Society*, July 2019, <https://doi.org/10.1109/embc.2019.8856552>.
7. Ophthalmological center "New Vision." "Diagnostic Equipment; New Vision." *New Vision*, 27 Oct. 2021, www.zir.com.ua/uk/cherkassy/diahnostychne-obladnannya-cherkassy. Accessed 3 Mar. 2023.
8. Kronfeld, P. "TONOGRAPHY." *Archives of Ophthalmology*, vol. 48, no. 4, American Medical Association, Oct. 1952, pp. 393–404. <https://doi.org/10.1001/archopht.1952.00920010402001>.
9. Zablotskyi, V., and Lapchenko, Yu. *Optics and Ophthalmology in Medical Instrumentation: Study Guide for Students of Higher Educational Institutions*. 2008.
10. Yannuzzi, L., et al. "Fluorescein Angiography Complication Survey." *Ophthalmology*, vol. 93, no. 5, Bentham Science Publishers, May 1986, pp. 611–17. [https://doi.org/10.1016/s0161-6420\(86\)33697-2](https://doi.org/10.1016/s0161-6420(86)33697-2).
11. Wikipedia contributors. "Optical Coherence Tomography." *Wikipedia*, 15 Jan. 2023, en.wikipedia.org/wiki/Optical_coherence_tomography#Theory. Accessed 2 Apr. 2023.
12. Ophthalmological center "New Vision." "Diagnostic Equipment; New Vision." *New Vision*, 27 Oct. 2021, www.zir.com.ua/uk/cherkassy/diahnostychne-obladnannya-cherkassy. Accessed 3 Mar. 2023.
13. Kronfeld, P. "TONOGRAPHY." *Archives of Ophthalmology*, vol. 48, no. 4, American Medical Association, Oct. 1952, pp. 393–404. <https://doi.org/10.1001/archopht.1952.00920010402001>.
14. Scotland, G., McNamee, P., et al. "Costs and Consequences of Automated Algorithms Versus Manual Grading for the Detection of Referable Diabetic Retinopathy." *British Journal of Ophthalmology*, vol. 94, no. 6, BMJ, Dec. 2009, pp. 712–19. <https://doi.org/10.1136/bjo.2008.151126>.
15. Wójcik, W., Pavlov, S., Kalimoldayev, M. (2019). *Information Technology in Medical Diagnostics II*. London: Taylor & Francis Group, CRC Press, Balkema book. – 336 Pages, <https://doi.org/10.1201/9780429057618>. eBook ISBN 9780429057618.
16. Pavlov S. V. *Information Technology in Medical Diagnostics* //Waldemar Wójcik, Andrzej Smolarz, July 11, 2017 by CRC Press - 210 Pages. <https://doi.org/10.1201/9781315098050>. eBook ISBN 9781315098050.
17. Pavlov Sergii, Avrunin Oleg, Hrushko Oleksandr, and etc. *System of three-dimensional human face images formation for plastic and reconstructive medicine // Teaching and subjects on bio-medical engineering Approaches and experiences from the BIOART-project Peter Arras and David Luengo*

(Eds.), 2021, Corresponding authors, Peter Arras and David Luengo. Printed by Acco cv, Leuven (Belgium). - 22 P. ISBN: 978-94-641-4245-7.

18. Yosyp R. Saldan, Sergii V. Pavlov, Dina V. Vovkotrub, Waldemar Wójcik, and etc. Efficiency of optical-electronic systems: methods application for the analysis of structural changes in the process of eye grounds diagnosis // Proc. SPIE 10445, Photonics Applications in Astronomy, Communications, Industry, and High Energy Physics Experiments 2017, 104450S; doi: 10.1117/12.2280977;

Надійшла до редакції 5.09.2023р.

ПАВЛОВ СЕРГІЙ ВОЛОДИМИРОВИЧ – д.т.н., доцент, професор кафедри біомедичної інженерії та оптико-електронних систем, Вінницький національний технічний університет, Вінниця, Україна, ***e-mail: psv@vntu.edu.ua***

САЛДАН ЙОСИП РОМАНОВИЧ – д.м.н., професор кафедри очних хвороб, Вінницький національний медичний університет ім. М. Пирогова, ***e-mail: ysaldan@ukr.net***

КАРАСЬ ОЛЕКСАНДР ВОЛОДИМИРОВИЧ – PhD, старший викладач кафедри біомедичної інженерії та оптико-електронних систем, Вінницький національний технічний університет, Вінниця, Україна, ***e-mail: karas2014.O.11@gmail.com***

ТИМЧИК СЕРГІЙ ВОЛОДИМИРОВИЧ – к.т.н., доцент, декан факультету інформаційних електронних систем, ***e-mail: tymchuk@vntu.edu.ua***

Sergii PAVLOV, Yosyp SALDAN, Oleksandr KARAS, Sergii TYMCHYK

ANALYSIS OF DIAGNOSTIC METHODS AND SYSTEMS OF DIABETIC RETINOPATHY

Vinnytsia National Technical University