

OPEN ACCESS

DOI: 10.25040/ntsh2025.01.12

Адреса для листування: Медичний центр Святої Параскеви, вул. Софії Яблонської, 7, м. Львів, 79019, Україна
E-mail: yuriy.palamarchuk@paraskeva.eu

Надійшла до редакції: 08.04.2025

Прийнята до друку: 19.05.2025

Опублікована: 20.06.2025

ORCID IDs

Тетяна Негрич:

<https://orcid.org/0000-0003-0170-511X>

Юрій Паламарчук:

<https://orcid.org/0009-0006-2099-8172>

Особистий внесок авторів

Концепція та дизайн дослідження, редагування тексту статті: Тетяна Негрич; Збирання та опрацювання матеріалів, проведення обстежень, аналіз отриманих даних, написання тексту статті: Юрій Паламарчук.

Дозвіл комісії з питань біоетики: дослідження схвалене комісією з питань етики наукових досліджень, експериментальних розробок та наукових творів ЛНМУ імені Данила Галицького (протокол схвалення № 1 від 23 січня 2023 р.).

Конфлікт інтересів: автори заявляють про відсутність конфлікту інтересів і власної фінансової зацікавленості при підготовці цієї статті.

Інформація про **Фінансування:** автори дослідження не мали спонсорської підтримки на його проведення. Робота виконана відповідно до плану наукових досліджень кафедри неврології ЛНМУ імені Данила Галицького «Вивчення перспективних біологічних, генетичних та нейрорадіологічних маркерів клінічного перебігу множинного склерозу», номер державної реєстрації 0122U202000.



© Всі автори, 2025

ОЦІНКА ОБ'ЄМУ СТРУКТУР ГОЛОВНОГО МОЗКУ У ХВОРИХ НА МНОЖИННИЙ СКЛЕРОЗ ДІТЕЙ ЯК МОЖЛИВИЙ МАРКЕР РАДІОЛОГІЧНИХ КРИТЕРІЇВ ДІАГНОСТИКИ ХВОРОБИ

Тетяна Негрич¹, Юрій Паламарчук^{1,2}

¹Львівський національний медичний університет імені Данила Галицького, Львів, Україна

²Медичний центр Святої Параскеви, Львів, Україна

У статті наведені результати дослідження групи дітей, хворих на множинний склероз (МС) із визначенням радіологічних біомаркерів цього захворювання. Разом із традиційними послідовностями магнітно-резонансної томографії (МРТ) була проведена магнітно-резонансна волюметрія структур головного мозку. МРТ головного мозку є основним методом візуалізації при МС. Обстеження проводять із застосуванням традиційних МРТ-послідовностей (T1-зважені зображення, T2-зважені зображення, постконтрастні T1-зважені зображення), що вони необхідні для діагностичного підтвердження МС згідно з критеріями МакДональда (в оновленій редакції 2017 року). Окрім того, МРТ є провідним методом для підтвердження загострень МС з використанням постконтрастних T1-зважених зображень, даючи змогу оцінити перебіг захворювання.

Із розвитком новітніх технологій з'явилося більше можливостей для всебічного обстеження під час проведення МРТ головного мозку при різних патологіях, зокрема й при МС, завдяки використанню сучасних передових методик, однією з яких є волюметрія (визначення об'ємів) структур головно-

го мозку. Проведене дослідження засвідчило, що в групі дітей, хворих на МС, виявлене статистично вірогідне зменшення об'ємів таламусів головного мозку порівняно з контрольною групою, та збільшення об'ємів гіпокампів. На сьогодні немає консенсусу щодо використання новітніх методик МРТ для діагностики та контролю перебігу МС, зокрема у дітей, однак, на нашу думку, такі методики в майбутньому не лише сприятимуть поліпшенню та пришвидшенню діагностики МС, а й зможуть прогнозувати його перебіг.

Рання та своєчасна радіологічна діагностика дасть змогу також удосконалити менеджмент МС та суттєво покращити якість життя хворих на МС у дитячому та дорослому віці.

Ключові слова: множинний склероз, діти, нейровізуалізація, волюметрія головного мозку.

ASSESSMENT OF BRAIN STRUCTURE VOLUMES IN CHILDREN WITH MULTIPLE SCLEROSIS AS A POTENTIAL MARKER OF RADIOLOGICAL DIAGNOSTIC CRITERIA

Tetiana Nehrych¹, Yuriy Palamarchuk^{1,2}

¹Danylo Halytsky Lviv National Medical University, Lviv,
Ukraine

²St. Paraskeva Medical Center, Lviv, Ukraine

This article presents the results of an original study conducted on a cohort of pediatric patients with multiple sclerosis (MS), with radiological biomarkers of the disease assessed. In addition to conventional magnetic resonance imaging (MRI) sequences, brain structure volumetry was performed using advanced MRI techniques. Brain MRI remains the primary imaging modality for MS. The examination includes standard MRI sequences—T1-weighted, T2-weighted, and post-contrast T1-weighted images—which are essential for diagnostic confirmation of MS in accordance with the 2017 revision of the McDonald criteria. Furthermore, MRI is the leading method for identifying MS exacerbations through post-contrast T1-weighted imaging, allowing clinicians to monitor disease progression.

With the advancement of imaging technologies, more comprehensive diagnostic opportunities have emerged, particularly in the context of MS, through the use of advanced modalities such as volumetric analysis of brain structures. The present study demonstrated a statistically significant reduction in thalamic volumes and increased hippocampal volumes in children with MS compared to the control group. Currently, there is no consensus regarding the routine application of advanced MRI methods for MS diagnosis and monitoring, particularly in pediatric populations. However, we believe that such techniques have the potential not only to improve and expedite MS diagnostics but also to contribute to the prediction of disease trajectory.

Early and timely radiological assessment may enhance MS management and significantly improve the quality of life for both pediatric and adult patients.

Keywords: multiple sclerosis, children, neuroimaging, brain volumetry.

OPEN ACCESS

DOI: 10.25040/ntsh2025.01.12

For correspondence: St. Paraskeva Medical Center, 7 Sofii Yablonskoi St., Lviv, 79019, Ukraine;

E-mail: yuriy.palamarchuk@paraskeva.eu

Received: 08 Apr, 2025

Accepted: 19 May, 2025

Published: 20 Jun, 2025

ORCID IDs

Tetiana Nehrych:

<https://orcid.org/0000-0003-0170-511X>

Yuriy Palamarchuk:

<https://orcid.org/0009-0006-2099-8172>

Author Contributions. T.I. Nehrych – conceptualization and design of the study, manuscript editing; Y.O. Palamarchuk – data collection and processing, patient examinations, analysis of the obtained data, manuscript writing.

Ethics Approval. The Ethics Committee approved the study for Scientific Research, Experimental Developments, and Scientific Works of Danylo Halytsky Lviv National Medical University (Protocol No. 1 dated January 23, 2023).

Conflict of Interest. The authors declare no Conflict of Interest or personal financial involvement in preparing this manuscript.

Funding. This research received no specific grant from Funding agencies in the public, commercial, or not-for-profit sectors. The work was carried out within the scientific research plan of the Department of Neurology at Danylo Halytsky Lviv National Medical University: "Study of promising biological, genetic and neuroradiological markers of the clinical course of multiple sclerosis," State registration number 0122U202000.



© All authors, 2025

Вступ

Множинний склероз (МС) – це автоімунне нейродегенеративне, запальне захворювання центральної нервової системи (ЦНС), при якому внаслідок руйнування мієлінової оболонки нейронів виникають множинні вогнища демієлінізації у білій речовині головного та спинного мозку, а деструкція аксонів призводить до мультифокальних уражень ЦНС. Клінічно це проявляється як дефіцит у всіх неврологічних функціональних системах, що може виникати або епізодично (як дефіцит рецидивів), або як постійний перебіг з прогресуванням. Хоча МС вважають хворобою молодих людей, дедалі частіше її виявляють у дітей [1]. Патогенез захворювання до кінця не встановлений, проте одним із можливих чинників є імунно-опосередкований запальний процес як наслідок активації гуморальної та клітинної імунної відповіді, що призводить до загибелі аксонів та появи множинних вогнищ у білій речовині [2–4].

У світі налічують близько 2,8 мільйона людей із МС. Ця хвороба уражає не лише дорослих; щонайменше 27 тис. дітей та підлітків віком до 18 років живуть із МС [1; 2]. Діагностика МС у дітей є більш складною ніж у дорослих через частоту інших дитячих розладів зі схожими симптомами та характеристиками [6–7]. Педіатри можуть не бути обізнані з дитячим МС, бо вони не очікують виявити його у дітей [8]. Однак завдяки дедалі ширшій обізнаності про дитячий МС серед неврологів та розвитку новітніх діагностичних технологій, що сприяють його виявленню, кількість дітей з діагнозом МС неухильно зростає [9].

Станом на 2020 рік в Україні налічували 20 924 особи, що їм був встановлений діагноз МС. Частка хворих на МС жінок у нас становить 67%, чоловіків – 33%, що збігається зі світовою статистикою. Кількість нових випадків МС щороку в Україні становить 3.7 на 100 тис. населення. Для порівняння, у Польщі цей показник становить – 4.5 випадків на 100 тис. населення щороку, у Німеччині – 17.6, у Чехії – 6.5, у Канаді – 12.2, у Норвегії – 11.0, у США – 7.9 [5; 10].

Імунологічні методи за останній час посіли важливе місце в ранній діагностиці МС [11].

Водночас важливою процедурою в діагностичному ланцюзі є магнітно-резонансна томографія (МРТ) як провідний метод нейровізуалізації при встановленні діагнозу МС у дорослих та дітей та моніторингу ефективності призначеного лікування [7; 12]. На сьогодні чітко визначена діагностична роль МРТ при МС на основі критеріїв МакДональда (в оновленій редакції 2017 року) з використанням традиційних послідовностей (T2 зважені зображення, T2 weight images (WI); зображення, зважені за протонною щільністю, PD WI; T1 зважені зображення, T1 WI; зображення, з пригніченням МР сигналу від рідини, FLAIR; пост контрастні T1 зважені зображення, post Gd T1 WI) [13–14]. Критерії МакДональда дають чіткі настанови щодо встановлення діагнозу та оцінки прогресування МС [6; 13–14]. Однак із розвитком можливостей МРТ проведено багато спроб використати новітні методики МРТ (Advance MRI Technics) не лише для оцінки прогресування хвороби, але й для спроб спрогнозувати швидкість та тяжкість перебігу МС [15–16]. Однією з таких методик є волюметрія головного мозку (Brain Volumetry) [17–18]. Проте ще й досі не визначені прогностичні можливості морфометричних індексів головного мозку при МС, особливо у дітей [14]. Тому їх роль потребує уточнення. Окрім того, велике зацікавлення викликає дослідження кореляції зміни об'ємів структур головного мозку у дітей з МС як діагностичного чинника МС з одного боку, і як предиктора прогресування хвороби – з іншого, якщо такі зміни можливо дослідити [19; 20–22].

Мета

Дослідити можливості підвищення ефективності діагностики множинного склерозу завдяки встановленню змін показників волюметрії для групи дітей, хворих на МС в структурах головного мозку, порівняно з контрольною групою дітей.

Матеріали та методи

Усі обстеження, виконані в межах цієї роботи, були схвалені комісією з питань біомедичної етики Львівського національного медичного університету імені Данила Галицького, проведені згідно з письмовими згодами учасників і відповідно до принципів біоетики, викладених у Гельсінській декларації «Етичні принципи медичних досліджень

Introduction

Multiple sclerosis (MS) is an autoimmune, neurodegenerative, and inflammatory disease of the central nervous system (CNS), characterized by the destruction of the myelin sheath of neurons, leading to the formation of multiple demyelinating lesions in the white matter of the brain and spinal cord. Axonal damage results in multifocal CNS involvement. Clinically, MS presents with deficits in various neurological functional systems, which may manifest episodically (as relapses) or follow a progressively worsening course. Although MS is commonly considered a disease in young adults, it is increasingly diagnosed in children [1]. The pathogenesis of MS remains incompletely understood; however, one of the proposed mechanisms involves an immune-mediated inflammatory process resulting from the activation of humoral and cellular immune responses, which contributes to axonal damage and the appearance of multiple white matter lesions [2–4].

Globally, approximately 2.8 million individuals live with MS. The disease affects not only adults—at least 27,000 children and adolescents under the age of 18 are diagnosed with MS [1–2]. Diagnosing MS in pediatric patients is more challenging than in adults due to the higher prevalence of other childhood disorders with similar clinical and radiological features [6–7]. Moreover, pediatricians may be unfamiliar with MS, as it is still perceived as a rare condition in children [8]. Nonetheless, growing awareness among neurologists and advances in diagnostic technologies have led to a steady increase in the number of pediatric MS diagnoses [9].

As of 2020, 20,924 individuals in Ukraine had been diagnosed with MS. The gender distribution of MS patients in Ukraine is consistent with global statistics: 67% are women, and 33% are men. The incidence rate in Ukraine is 3.7 cases per 100,000 population per year. For comparison, the rate in Poland is 4.5, in Germany—17.6, Czechia—6.5, Canada—12.2, Norway—11.0, and the USA—7.9 per 100,000 population annually [5; 10].

In recent years, immunological methods have played an important role in the early diagnosis of MS [11]. Alongside these developments,

magnetic resonance imaging (MRI) remains the leading neuroimaging modality for establishing the diagnosis of MS in both adults and children, as well as for monitoring treatment efficacy [7; 12]. The diagnostic value of MRI is clearly established by the McDonald criteria, which rely on conventional sequences (T2-weighted images, proton density-weighted images [PDWI], T1-weighted images, fluid-attenuated inversion recovery [FLAIR], and post-gadolinium contrast T1-weighted images), with the most recent revision published in 2017 [13–14]. These criteria provide detailed guidance for diagnosing MS and assessing its progression [6; 13–14].

However, as MRI capabilities evolve, many attempts have been made to apply advanced MRI techniques not only for assessing disease progression but also for predicting the speed and severity of MS [15–16]. One such technique is brain volumetry [17–18]. Nonetheless, the prognostic potential of morphometric brain indices in MS—especially in children—remains unclear [14]. Therefore, their diagnostic and prognostic roles require further clarification. Of particular interest is the study of correlations between volumetric changes in brain structures in pediatric MS patients, both as diagnostic markers and as potential predictors of disease progression, if such associations can be reliably demonstrated [19; 20–22].

Objective. To investigate the potential for improving the diagnostic effectiveness of multiple sclerosis by identifying volumetric changes in brain structures in a group of children with MS compared to a control group of healthy children.

Materials and Methods

All examinations conducted within the framework of this study were approved by the Biomedical Ethics Committee of Danylo Halytsky Lviv National Medical University and were performed in accordance with written informed consent obtained from all participants, adhering to the principles of bioethics outlined in the Declaration of Helsinki: Ethical Principles for Medical Research Involving Human Subjects.

To evaluate structural changes in the brains of children with multiple sclerosis—specifically to

за участю людей». Задля оцінки структурних змін головного мозку дітей, хворих на МС, а саме – визначення його атрофії, усім обстеженим була проведена магнітно-резонансна томографія головного мозку. У процесі виконання дослідження опрацьований та запроваджений модифікований протокол для МРТ діагностики МС з використанням апарату Siemens Magnetom AMIRA A Tim+Dot System (напруженість магнітного поля 1.5T, сертифікат відповідності № UA.101.MD.3.0473-22.01, термін дії до 11.05.2026). Оцінку об'єму структур головного мозку здійснювали за допомогою сервісу volBrain, використовуючи 3D T1 зважені зображення з анонімізацією та оцінкою об'єму структур головного мозку (www.volbrain.net). Радіологічну оцінку виявлених змін проводили з використанням програмного забезпечення RadiAnt DICOM Viewer (www.radiantviewer.com).

Результати дослідження

Серед 39-ти обстежених нами дітей, хворих на МС, перші симптоми захворювання були помічені у віці 8-18 років, серед них – у 3 дітей перші симптоми були виявлені у молодшому шкільному віці (8-10 років). Співвідношення між хворими на МС дівчатами та хлопцями становило 2.25:1. Середній вік обстежених нами дітей, хворих на МС, становив 14.90 ± 2.45 років. До контрольної групи увійшли 26 дітей відповідного віку та статі. Серед обстеженої популяції дітей із МС зафіксували такі синдроми його дебюту: ретробульбарний неврит (РБН), мозочковий синдром, чутливі розлади, рухові розлади,

ураження стовбура мозку. Співвідношення моносиндромного дебюту до полісиндромного дебюту становило 8.75:1. Провідними синдромами МС були: РБН, мозочковий синдром, чутливі розлади, рухові розлади, ураження стовбура мозку. Провідний моносиндром був виявлений у 36-ти дітей, а два і більше синдроми – у 3-ох дітей, співвідношення склало 12:1. 18-ти дітей, хворих на МС, були оцінені на 1.5 бала за шкалою EDSS, що становить 46%; 7 дітей – 2.0 бали (18%), 8 дітей – 2.5 бала (21%), 3 дітей – 3.0 бали (7.5%), 2 дітей – 4.0 бали (5%), 1 дитина – 4.5 бала (2.5%). У таблиці 1 наведені порівняння середніх значень макропоказників волюметрії проміжного мозку у дітей, хворих на МС, та у контрольній групі.

За даними таблиці 1, виявили найбільшу кількість вірогідних змін показників волюметрії між групою дітей, хворих на МС, та контрольною групою. Ці відмінності були виявлені у малих структурах, що належать до сірої речовини підкірки великих півкуль та проміжного мозку, а саме – у таламусі.

У правому та лівому таламусі показники волюметрії у групі дітей, хворих на МС, були менші за відповідні значення контрольної групи, і ця відмінність була статистично значущою як у абсолютних значеннях, так і у відносних (рис. 1). Середнє арифметичне значення загального об'єму таламусів становило 11.09 ± 1.83 см³ у групі дітей, хворих на МС, що було вірогідно нижче такого в контрольній групі: 12.00 ± 1.18 см³ ($p=0.02$).

Таблиця 1

Середні значення макропоказників волюметрії проміжного мозку у дітей, хворих на МС, та у контрольній групі

Показник	Група	Результат	p
Таламус, см ³	контрольна група	12.00 ± 1.18	0.02*
	діти, хворі на МС	11.09 ± 1.83	0,02
Таламус, %	контрольна група	0.84 ± 0.07	0.01*
	діти, хворі на МС	0.78 ± 0.11	0,01
Правий таламус, см ³	контрольна група	5.92 ± 0.77	0.01*
	діти, хворі на МС	5.45 ± 0.95	0,01
Правий таламус, %	контрольна група	0.42 ± 0.05	0.01*
	діти, хворі на МС	0.38 ± 0.06	0,01
Лівий таламус, см ³	контрольна група	6.08 ± 0.49	0.01*
	діти, хворі на МС	5.63 ± 0.93	0,01
Лівий таламус, %	контрольна група	0.43 ± 0.03	<0.00*
	діти, хворі на МС	0.40 ± 0.06	0,00

detect signs of atrophy—all participants underwent brain magnetic resonance imaging (MRI). During the study, a modified MRI protocol for MS diagnostics was developed and implemented using a Siemens Magnetom AMIRA A Tim+Dot System with a magnetic field strength of 1.5T (Certificate of Conformity No. UA.101.MD.3.0473-22.01, valid until May 11, 2026).

Brain structure volumetry was performed using the volBrain platform (www.volbrain.net), which processes anonymized 3D T1-weighted images and provides volumetric analysis of brain structures. Radiological interpretation and assessment of the detected changes were conducted using the RadiAnt DICOM Viewer software (www.radiantviewer.com).

Results

Among the 39 children with multiple sclerosis (MS) included in our study, the onset of initial symptoms occurred between the ages of 8 and 18. In three patients, symptoms began at a younger school age (8–10). The female-to-male ratio among children with MS was 2.25:1. The mean age of MS patients was 14.90 ± 2.45 . The control group consisted of 26 age- and sex-matched healthy children.

The initial clinical manifestations in the MS group included retrobulbar neuritis (RBN), cerebellar syndrome, sensory disturbances, motor disorders, and brainstem involvement. The ratio of monosymptomatic to polysymptomatic disease onset was 8.75:1. The most common debut syndromes were RBN, cerebellar syn-

drome, sensory and motor disturbances, and brainstem lesions. Thirty-six children had a single presenting syndrome, and three had two syndromes, yielding a ratio of 12:1.

Expanded Disability Status Scale (EDSS) scores among children with MS were as follows: 18 children (46%) scored 1.5; 7 children (18%) scored 2.0; 8 children (21%) scored 2.5; 3 children (7.5%) scored 3.0; two children (5%) scored 4.0; and one child (2.5%) scored 4.5. Table 1 compares the average volumetric macroparameters of the diencephalon of children with MS and the control group.

According to the data in Table 1, the most statistically significant volumetric differences between the MS and control groups were found in the small structures of the deep gray matter of the cerebral hemispheres and diencephalon, particularly in the thalamus.

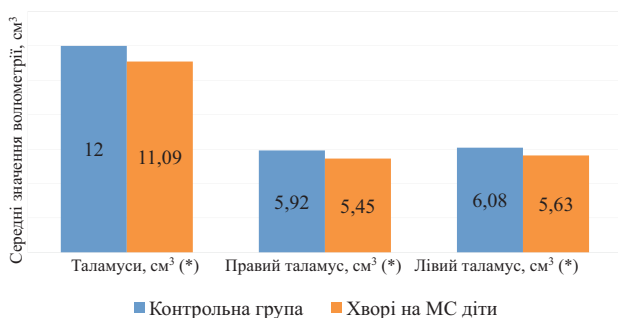
Volumetric measurements of both the right and left thalami were significantly lower in children with MS compared to the control group. These differences were statistically significant in absolute and relative values (Figure 1). The mean total thalamic volume in the MS group was 11.09 ± 1.83 cubic cm, which was significantly lower than the control group value of 12.00 ± 1.18 cubic cm ($p = 0.02$).

A significant difference was also observed for the right and left thalami separately: the mean volume of the right thalamus in the MS group was 5.45 ± 0.95 cubic cm versus 5.92 ± 0.77

Table 1

Mean Volumetric Macrometric Values of the Diencephalon in Children with Multiple Sclerosis and the Control Group

Parameter	Group	Mean \pm SD (cub. cm / %)	p-value
Thalamus, cub. cm	Control group	12.00 \pm 1.18	0.02*
	MS patients	11.09 \pm 1.83	
Thalamus, %	Control group	0.84 \pm 0.07	0.01*
	MS patients	0.78 \pm 0.11	
Right thalamus, cub. cm	Control group	5.92 \pm 0.77	0.01*
	MS patients	5.45 \pm 0.95	
Right thalamus, %	Control group	0.42 \pm 0.05	0.01*
	MS patients	0.38 \pm 0.06	
Left thalamus, cub. cm	Control group	6.08 \pm 0.49	0.01*
	MS patients	5.63 \pm 0.93	
Left thalamus, %	Control group	0.43 \pm 0.03	<0.00*
	MS patients	0.40 \pm 0.06	



* вірогідна різниця показників між групами (p<0.05)

Рисунок 1. Порівняння середніх значень волюметрії таламуса у групі дітей, хворих на МС, та у контрольній групі, см³

Вірогідна різниця простежувалася також як у правому, так і у лівому таламусах: для правого середнє значення становило 5.45 ± 0.95 см³ порівняно з 5.92 ± 0.77 см³ у контрольній групі (p=0.01); а для лівого – 5.63 ± 0.93 см³ порівняно з 6.08 ± 0.49 см³ у контрольній групі (p=0.01).

У таблиці 2 наведені дані порівняння середніх значень макропоказників об'ємів найважливіших структур лімбічної системи головного мозку у дітей, хворих на МС, та у контрольній групі.

Таблиця 2

Середні значення макропоказників волюметрії структур лімбічної системи головного мозку у групі дітей, хворих на МС, та у контрольній групі

Показник	Група	Результат	p
Гіпокамп, см³	контрольна група	7.37 ± 0.99	0.03*
	діти, хворі на МС	7.91 ± 0.90	0.03
Гіпокамп, %	контрольна група	0.52 ± 0.06	0.01*
	діти, хворі на МС	0.56 ± 0.05	0.01
Правий гіпокамп, см³	контрольна група	3.67 ± 0.58	0.04*
	діти, хворі на МС	3.97 ± 0.46	0.04
Правий гіпокамп, %	контрольна група	0.26 ± 0.04	0.01*
	діти, хворі на МС	0.28 ± 0.03	0.01
Лівий гіпокамп, см³	контрольна група	3.70 ± 0.47	0.049*
	діти, хворі на МС	3.94 ± 0.45	0.05
Лівий гіпокамп, %	контрольна група	0.26 ± 0.03	0.03*
	діти, хворі на МС	0.28 ± 0.02	0.03
Мигдалина, см³	контрольна група	1.62 ± 0.30	0.10
	діти, хворі на МС	1.74 ± 0.25	0.10
Мигдалина, %	контрольна група	0.11 ± 0.02	0.08
	діти, хворі на МС	0.12 ± 0.02	0.08
Права мигдалина, см³	контрольна група	0.82 ± 0.15	0.16
	діти, хворі на МС	0.88 ± 0.15	0.16
Права мигдалина, %	контрольна група	0.06 ± 0.01	0.29
	діти, хворі на МС	0.06 ± 0.01	0.29
Ліва мигдалина, см³	контрольна група	0.79 ± 0.16	0.07
	діти, хворі на МС	0.86 ± 0.11	0.07
Ліва мигдалина, %	контрольна група	0.06 ± 0.01	0.18
	діти, хворі на МС	0.06 ± 0.01	0.18
Прилегле ядро, см³	контрольна група	0.74 ± 0.14	0.16
	діти, хворі на МС	0.69 ± 0.15	0.16
Прилегле ядро, %	контрольна група	0.05 ± 0.01	0.20
	діти, хворі на МС	0.05 ± 0.01	0.20
Праве прилегле ядро, см³	контрольна група	0.36 ± 0.08	0.07
	діти, хворі на МС	0.33 ± 0.07	0.07
Праве прилегле ядро, %	контрольна група	0.02 ± 0.01	0.61
	діти, хворі на МС	0.02 ± 0.01	0.61
Ліве прилегле ядро, см³	контрольна група	0.38 ± 0.07	0.19
	діти, хворі на МС	0.36 ± 0.08	0.19
Ліве прилегле ядро, %	контрольна група	0.03 ± 0.01	0.08
	діти, хворі на МС	0.02 ± 0.01	

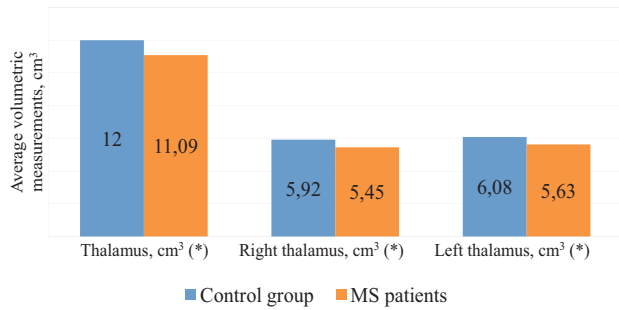


Figure 1 Comparison of mean thalamic volume between children with multiple sclerosis and the control group (cm³)

* Statistically significant difference between groups (p < 0.05)

cubic cm in the control group (p = 0.01); for the left thalamus, the volume was 5.63 ± 0.93 cubic cm compared to 6.08 ± 0.49 cubic cm in the control group (p = 0.01).

Table 2 presents the average volumetric values of key structures within the limbic system in children with MS and the control group.

According to Table 2, the MS group exhibited significant volumetric changes in the limbic system compared to the control group. These changes were primarily observed in the hippocampi. The total hippocampal volume

Table 2

Mean Volumetric Macrometric Values of Limbic System Structures in Children with Multiple Sclerosis and in the Control Group

Parameter	Group	Mean ± SD (cm ³ / %)	p-value
Hippocampus, cub. cm	Control group	7.37±0.99	0.03*
	MS patients	7.91±0.90	0.03
Hippocampus, %	Control group	0.52±0.06	0.01*
	MS patients	0.56±0.05	0.01
Right hippocampus, cub. cm	Control group	3.67±0.58	0.04*
	MS patients	3.97±0.46	0.04
Right hippocampus, %	Control group	0.26±0.04	0.01*
	MS patients	0.28±0.03	0.01
Left hippocampus, cub. cm	Control group	3.70±0.47	0.049*
	MS patients	3.94±0.45	0.05
Left hippocampus, %	Control group	0.26±0.03	0.03*
	MS patients	0.28±0.02	0.03
Amygdala, cub. cm	Control group	1.62±0.30	0.10
	MS patients	1.74±0.25	0.10
Amygdala, %	Control group	0.11±0.02	0.08
	MS patients	0.12±0.02	0.08
Right amygdala, cub. cm	Control group	0.82±0.15	0.16
	MS patients	0.88±0.15	0.16
Right amygdala, %	Control group	0.06±0.01	0.29
	MS patients	0.06±0.01	0.29
Left amygdala, cub. cm	Control group	0.79±0.16	0.07
	MS patients	0.86±0.11	0.07
Left amygdala, %	Control group	0.06±0.01	0.18
	MS patients	0.06±0.01	0.18
Nucleus accumbens, cub. cm	Control group	0.74±0.14	0.16
	MS patients	0.69±0.15	0.16
Nucleus accumbens, %	Control group	0.05±0.01	0.20
	MS patients	0.05±0.01	0.20
Right nucleus accumbens, cub. cm	Control group	0.36±0.08	0.07
	MS patients	0.33±0.07	0.07
Right nucleus accumbens, %	Control group	0.02±0.01	0.61
	MS patients	0.02±0.01	0.61
Left nucleus accumbens, cub. cm	Control group	0.38±0.07	0.19
	MS patients	0.36±0.08	0.19
Left nucleus accumbens, %	Control group	0.03±0.01	0.08
	MS patients	0.02±0.01	0.08

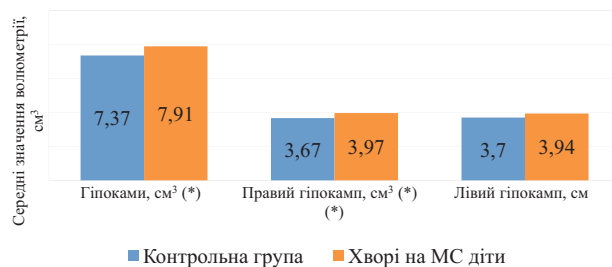
Відповідно до таблиці 2, у лімбічній системі виявили зміни показників волюметрії у групі дітей, хворих на МС, порівняно із контрольною групою. Вірогідні зміни стосуються гіпокампів – показники волюметрії у групі дітей, хворих на МС, були статистично значущо більшими за показники контрольної групи: загальний об'єм гіпокампів у групі дітей, хворих на МС, становив $7.91 \pm 0.90 \text{ см}^3$, і був вірогідно вищим порівняно з контролем $7.37 \pm 0.99 \text{ см}^3$ ($p=0.03$). Вірогідне збільшення простежувалося як для правої, так і лівої симетричних ділянок.

Водночас показники волюметрії мигдалин та прилеглих ядер не мали значущих відмінностей у групі дітей, хворих на МС, порівняно з контрольною групою: $1,74 \pm 0,25 \text{ см}^3$ проти $1.62 \pm 0.30 \text{ см}^3$ ($p=0.1$) у мигдалинах та $0.69 \pm 0.15 \text{ см}^3$ проти $0.74 \pm 0.14 \text{ см}^3$ ($p=0.16$) у прилеглих ядрах. Відсутність вірогідної різниці показників волюметрії простежувалося як праворуч, так і ліворуч (табл. 2, рис. 2).

Обговорення

Отримані результати дослідження свідчать про наявність значущих структурних змін у головному мозку дітей, хворих на МС, що може відігравати важливу роль у ранній діагностиці та прогнозуванні перебігу хвороби. Зокрема, статистично значуще зменшення об'ємів таламусів у хворих на МС дітей порівняно з контрольною групою свідчить про ранню дегенерацію цих важливих структур, відповідальних за опрацювання сенсорної інформації [23]. Таламуси можуть бути одними з перших ділянок, що демонструють ознаки патологічних змін через вразливість до процесів демієлінізації та втрати нейронів.

Не менш цікавим є таке спостереження, як збільшення об'ємів гіпокампів у групі дітей, хворих на МС, порівняно з контрольною групою. Цей феномен може свідчити про адаптацію мозку – спробу зберегти пам'ять, навчальні функції та загальну когнітивну резистентність. Такий адаптаційний механізм, імовірно, відображає активацію нейропластичних процесів, спрямованих на підтримання функціональної цілісності центральної нервової системи [24].



*- вірогідна різниця показників поміж групами ($p < 0.05$)

Рисунок 2. Порівняння середніх значень волюметрії гіпокампів у групі дітей, хворих на МС, та у контрольній групі, см³

Підхід до використання волюметрії як новітньої методики МРТ у цьому дослідженні дав можливість виявити важливі морфологічні зміни, що можуть залишатися непоміченими при використанні стандартних послідовностей МРТ. Сучасні технології нейровізуалізації відкривають нові можливості для детального аналізу структур головного мозку, що в перспективі може допомогти не лише в діагностиці, але й у прогнозуванні перебігу МС у дорослих та дітей. Варто зазначити, що відсутність консенсусу щодо застосування цих методик у клінічній практиці сьогодні не заважає нам з оптимізмом дивитися у майбутнє – інтеграція традиційних та передових технологічних підходів може стати ключем до напрацювання більш точних та індивідуальних стратегій діагностики та, як наслідок, покращити лікування [6; 15].

Варто також відзначити, що наше дослідження має певні обмеження. Обсяг вибірки є відносно невеликим, що може впливати на статистичну значущість отриманих результатів. Крім того, використання волюметрії в клінічній практиці потребує стандартизації протоколів та подальшої валідації методики, зокрема в контексті діагностики та моніторингу перебігу МС у дітей. Також необхідний консенсус у питаннях стандартизації норм для об'ємів структур головного мозку залежно від віку. Однак результати дослідження свідчать про те, що інтеграція новітніх методик МРТ може стати важливим кроком до вдосконалення діагностичного алгоритму, що уможливить своєчасне виявлення патологічних змін та прогнозування перебігу захворювання [25].

Підсумовуючи, можна стверджувати, що волюметрія головного мозку є перспектив-

in children with MS was significantly greater than in the control group: 7.91 ± 0.90 cubic cm versus 7.37 ± 0.99 cubic cm ($p = 0.03$). A statistically significant increase was noted for both right and left hippocampi.

In contrast, the volumetric measurements of the amygdala and nucleus accumbens showed no significant differences between the MS and control groups: 1.74 ± 0.25 cubic cm versus 1.62 ± 0.30 cubic cm ($p = 0.1$) for the amygdala and 0.69 ± 0.15 cubic cm versus 0.74 ± 0.14 cubic cm ($p = 0.16$) for the nucleus accumbens. No statistically significant lateral differences were observed (Table 2, Figure 2).

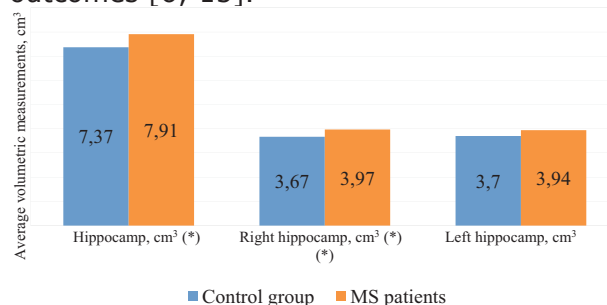
Discussion

The results of this study demonstrate significant structural changes in the brains of children with multiple sclerosis (MS), which may play an important role in early diagnosis and prediction of disease progression. Specifically, the statistically significant reduction in thalamic volumes observed in children with MS compared to the control group suggests early degeneration of these critical structures responsible for processing sensory information [23]. The thalamus may be among the first regions to exhibit pathological alterations due to its vulnerability to demyelination and neuronal loss.

Equally noteworthy is the finding of increased hippocampal volumes in children with MS relative to healthy control groups. This phenomenon may reflect a compensatory brain adaptation to preserve memory, learning functions, and overall cognitive resilience. Such an adaptive mechanism likely indicates the activation of neuroplastic processes designed to maintain the functional integrity of the central nervous system [24].

The application of volumetry as an advanced MRI technique in this study enabled the detection of important morphological changes that may remain unnoticed when using conventional MRI sequences alone. Modern neuroimaging technologies offer new opportunities for detailed structural analysis of the brain, which in the future may support not only the diagnosis but also the prognostication of MS progression in both pediatric and adult populations. Although there is no consensus

regarding using advanced MRI techniques in routine clinical practice, we believe that integrating traditional and advanced imaging approaches may be key to developing more precise and individualized diagnostic strategies, ultimately improving patient outcomes [6; 15].



* Statistically significant difference between groups ($p < 0.05$)

Figure 2 Comparison of mean hippocampal volume between children with multiple sclerosis and the control group (cm³)

It is important to acknowledge certain limitations of this study. The sample size was relatively small, which may affect the statistical power of the findings. Furthermore, the clinical implementation of brain volumetry requires standardized protocols and further validation of the method, especially in the context of diagnosing and monitoring MS in pediatric patients. There is also a need for consensus regarding normative volumetric values for brain structures according to age.

Nevertheless, this study's findings support the potential value of integrating advanced MRI methodologies as a critical step in enhancing diagnostic algorithms. This integration could enable the timely identification of pathological changes and support the prediction of disease progression [25].

In conclusion, brain volumetry appears to be a promising radiological tool that expands the capabilities of traditional neuroimaging in multiple sclerosis. The observed reduction in thalamic volumes and increased hippocampal volumes may serve as important neuroradiological markers reflecting early pathogenic processes. Future research involving larger cohorts and long-term follow-up is necessary to clarify these associations and to facilitate the development of personalized treatment

ною методикою радіологічної діагностики, яка розширює можливості традиційної нейровізуалізації при множинному склерозі. Зменшення об'ємів таламусів та збільшення об'ємів гіпокампів можуть слугувати важливими нейрорадіологічними маркерами, що відтворюють патогенетичні процеси на ранньому етапі хвороби. Подальші дослідження з більшими вибірками та довготривалим моніторингом допоможуть уточнити ці зв'язки та сприятимуть напрацюванню індивідуальних підходів до лікування, що, безумовно, дасть змогу покращити якість життя дорослих та дітей, хворих на МС [9].

Висновки

Волюметрія головного мозку, як нова інноваційна методика МРТ, в обраному нами дослідженні дала змогу дослідити структурні особливості патологічних змін, що відбуваються у головному мозку дітей, хворих на МС.

Встановлене вірогідне зменшення показників волюметрії головного мозку для групи хворих на МС дітей у таламусі порівняно з такими самими показниками контрольної групи. Отримані результати свідчать, що патологічний процес може впливати на зменшення об'єму підкіркових структур, які при візуалізації традиційними методиками МРТ вважають не зміненими.

Окрім цього, вдалося виявити вірогідне збільшення об'ємів обох гіпокампів у групі дітей, хворих на МС, порівняно з контрольною групою. Це спостереження може свідчити про те, що одні структури головного мозку частково перебирають на себе функції при ураженні інших: так у нашому випадку таламуси, як центри опрацювання сенсорної інформації, ймовірно зазнають ушкодження, що зменшує їхній об'єм через втрату нейронів. Водночас збільшення об'єму гіпокампів може бути спробою мозку зберегти або покращити пам'ять та можливість навчання, незважаючи на ці труднощі.

Тому очевидно, що мінімальні зміни структур головного мозку ймовірно компенсуються його резервами, що перешкоджає за таких умов встановити вірогідну кореляцію між візуалізованими змінами на МРТ і клінічними ознаками та симптомами, які простежуються у пацієнтів, особливо у дітей в дебюті хвороби.

Однак, на наше переконання, виявлення зменшення структур головного мозку поряд із кількісними показниками уражень при проведенні МРТ можуть мати важливе значення для розуміння розвитку та перебігу МС у дітей. Це питання потребує більш глибокого дослідження в майбутньому, що, за умови швидких змін у технологіях, можливе вже найближчим часом.

Список літератури

1. MSIF. Atlas of MS. 2013. Available at: <https://www.msif.org/about-ms/childhood-ms/> (accessed 24 February 2025)
2. Maha Haki, Haeder A Al-Biati, Zahraa Salam Al-Tameemi Review of multiple sclerosis: Epidemiology, etiology, pathophysiology, and treatment. *Medicine (Baltimore)*. 2024 Feb 23;103(8):e37297. doi: 10.1097/MD.00000000000037297
3. Rocca MA, Valsasina P, Romanò F, Tedone N, Amato MP, Bricchetto G at al. Cognitive rehabilitation effects on grey matter volume and Go-NoGo activity in progressive multiple sclerosis: results from the CogEx trial. *J Neurol Neurosurg Psychiatry*. 2024 Nov 18;95(12):1139-1149. doi: 10.1136/jnnp-2024-333460
4. de Mol CL, Jansen PR, Muetzel RL, Knol MJ, Adams HH, Jaddoe VW at al. Polygenic Multiple Sclerosis Risk and Population-Based Childhood Brain Imaging. *Ann Neurol*. 2020 May;87(5):774-787. doi: 10.1002/ana.25717
5. The Multiple Sclerosis International Federation, Atlas of MS, 3rd Edition, September 2020
6. Wattjes MP, Ciccarelli O, Reich DS, Banwell B, de Stefano N, Enzinger C at al. 2021 MAGNIMS-CMSC-NAIMS consensus recommendations on the use of MRI in patients with multiple sclerosis. *Lancet Neurol*. 2021 Aug;20(8):653-670. doi: 10.1016/S1474-4422(21)00095-8
7. Solomon AJ, Arrambide G, Brownlee WJ, Flanagan EP, Amato MP, Amezcua L at al. Differential diagnosis of suspected multiple sclerosis: an updated consensus approach. *Lancet Neurol*. 2023 Aug;22(8):750-768. doi: 10.1016/S1474-4422(23)00148-5
8. Kornbluh AB, Kahn I. Pediatric Multiple Sclerosis. *Semin Pediatr Neurol*. 2023 Jul;46:101054. doi: 10.1016/j.spen.2023.101054

strategies, which will ultimately improve the quality of life for both children and adults living with MS [9].

Conclusions

Brain volumetry, as an advanced and innovative MRI technique, enabled the investigation of structural features of pathological changes occurring in the brains of children with multiple sclerosis (MS) in the present study.

A statistically significant reduction in brain volumetric parameters was identified in the thalami of children with MS compared to the control group. These findings suggest that the pathological process may affect subcortical structures whose changes may not be detectable using conventional MRI techniques.

In addition, a significant increase in hippocampal volumes was observed in children with MS relative to healthy controls. This finding may indicate that certain brain structures may partially compensate for the dysfunction of others. In our case, the thalami—respon-

sible for sensory information processing—are likely affected, with volume loss resulting from neuronal damage. At the same time, increased hippocampal volume may represent a compensatory mechanism aimed at preserving or enhancing memory and learning capacity despite underlying damage.

Its intrinsic neuroplastic reserves may functionally compensate for subtle structural changes in the brain. This compensation may hinder the establishment of a clear correlation between MRI-visible changes and the clinical signs and symptoms, particularly in pediatric patients at the onset of the disease.

However, we believe that the identification of brain structure reduction alongside quantitative lesion metrics on MRI may be significant for understanding the development and course of multiple sclerosis in children. This issue requires further in-depth investigation, which may become feasible in the near future due to rapid technological advancements.

References

1. MSIF. Atlas of MS. 2013. Available at: <https://www.msif.org/about-ms/childhood-ms/> (accessed 24 February 2025)
2. Maha Haki, Haeder A Al-Biati, Zahraa Salam Al-Tameemi Review of multiple sclerosis: Epidemiology, etiology, pathophysiology, and treatment. *Medicine (Baltimore)*. 2024 Feb 23;103(8):e37297. doi: 10.1097/MD.00000000000037297
3. Rocca MA, Valsasina P, Romanò F, Tedone N, Amato MP, Bricchetto G at al. Cognitive rehabilitation effects on grey matter volume and Go-NoGo activity in progressive multiple sclerosis: results from the CogEx trial. *J Neurol Neurosurg Psychiatry*. 2024 Nov 18;95(12):1139-1149. doi: 10.1136/jnnp-2024-333460
4. de Mol CL, Jansen PR, Muetzel RL, Knol MJ, Adams HH, Jaddoe VW at al. Polygenic Multiple Sclerosis Risk and Population-Based Childhood Brain Imaging. *Ann Neurol*. 2020 May;87(5):774-787. doi: 10.1002/ana.25717
5. The Multiple Sclerosis International Federation, Atlas of MS, 3rd Edition, September 2020
6. Wattjes MP, Ciccarelli O, Reich DS, Banwell B, de Stefano N, Enzinger C at al. 2021 MAGNIMS-CMSC-NAIMS consensus recommendations on the use of MRI in patients with multiple sclerosis. *Lancet Neurol*. 2021 Aug;20(8):653-670. doi: 10.1016/S1474-4422(21)00095-8
7. Solomon AJ, Arrambide G, Brownlee WJ, Flanagan EP, Amato MP, Amezcua L at al. Differential diagnosis of suspected multiple sclerosis: an updated consensus approach. *Lancet Neurol*. 2023 Aug;22(8):750-768. doi: 10.1016/S1474-4422(23)00148-5
8. Kornbluh AB, Kahn I. Pediatric Multiple Sclerosis. *Semin Pediatr Neurol*. 2023 Jul;46:101054. doi: 10.1016/j.spen.2023.101054
9. Jakimovski D, Awan S, Eckert SP, Farooq O, Weinstock-Guttman B. Multiple Sclerosis in Children: Differential Diagnosis, Prognosis, and Disease-Modifying Treatment. *CNS Drugs*. 2022 Jan;36(1):45-59. doi: 10.1007/s40263-021-00887-w
10. Shulha O.D., Chabanova A.S., Kotsiuba O.H. Multiple sclerosis in Ukraine. *Ukr. Med. J.*, 1 (153) – I/II 2023. doi: 10.32471/umj.1680-3051.153.237930
11. Nehrych NO, Nehrych TI, Myronovskiy SL, Shorobura MS, Nehrych OI, Kit Yu.Ya at al. Blood serum 48 kDa form of unconventional myosin 1c characterizes the early stage of multiple sclerosis. *Zaporozhye Medical Journal*. 2018; 20(4):538-542. doi: 10.14739/2310-1210.2018.4.135589

9. Jakimovski D, Awan S, Eckert SP, Farooq O, Weinstock-Guttman B. Multiple Sclerosis in Children: Differential Diagnosis, Prognosis, and Disease-Modifying Treatment. *CNS Drugs*. 2022 Jan;36(1):45-59. doi: 10.1007/s40263-021-00887-w
10. Shulha O.D., Chabanova A.S., Kotsiuba O.H. Multiple sclerosis in Ukraine. *Ukr. Med. J.*, 1 (153) – I/II 2023. doi: 10.32471/umj.1680-3051.153.237930
11. Nehrych NO, Nehrych TI, Myronovskiy SL, Shorobura MS, Nehrych OI, Kit Yu.Ya at al. Blood serum 48 kDa form of unconventional myosin 1c characterizes the early stage of multiple sclerosis. *Zaporozhye Medical Journal*. 2018; 20(4):538-542. doi: 10.14739/2310-1210.2018.4.135589
12. Hachohen Y, Eshaghi A. Multiple Sclerosis in Children and Adults: Does Age Matter? *Neurology*. 2021 Nov 16;97(20):929-930. doi: 10.1212/WNL.0000000000012866
13. Thompson AJ, Banwell BL, Barkhof F, Carroll WM, Coetzee T, Comi G at al. Diagnosis of multiple sclerosis: 2017 revisions of the McDonald criteria. *Lancet Neurol*. 2018 Feb;17(2):162-173. doi: 10.1016/S1474-4422(17)30470-2
14. Kenyon KH, Strik M, Noffs G, Morgan A, Kolbe S, Harding IH at al. Volumetric and diffusion MRI abnormalities associated with dysarthria in multiple sclerosis. *Brain Commun*. 2024 May 21;6(3):fcae177. doi: 10.1093/braincomms/fcae177
15. Anna Jankowka, Kamil Chwojnicki, Edyta Szurawska. The diagnosis of multiple sclerosis: what has changed in diagnostic criteria? *Pol J Radiol*, 2023 Dec 12:88:e574-e581. doi: 10.5114/pjr.2023.133677
16. Bozhenko M, Bozhenko N, Nehrych T. Thalamus volume as a convenient marker of degenerative-atrophic changes in the brain of multiple sclerosis patients, *European Journal of Neurology*. 2023;30 (420-420). <https://publons.com/wos-op/publon/64467252/>
17. de Mol CL, Lamballais S, Muetzel R, Duijts L, Smolders J, White T at al. Environmental multiple sclerosis (MS) risk factors, genetic MS risk, and brain development in a general paediatric population. *J Neurol Neurosurg Psychiatry*. 2024 Dec;10: jnnp-2024-335053. doi: 10.1136/jnnp-2024-335053
18. Jones NF, Ikuta T. Sleep duration is associated with Caudate volume and executive function. *Brain Imaging Behav*. 2022 Dec;16(6):2601-2607. doi: 10.1007/s11682-022-00715-9
19. Stulik J, Kerkovsky M, Kuhn M, Svobodová M, Benešová Y, Bednařík J at al. Evaluating Magnetic Resonance Diffusion Properties Together with Brain Volumetry May Predict Progression to Multiple Sclerosis. *Acad Radiol*. 2022 Oct;29(10):1493-1501. doi: 10.1016/j.acra.2021.12.015
20. Eshaghi A. First approved treatment in children with multiple sclerosis slows brain atrophy. *J Neurol Neurosurg Psychiatry*. 2020 May;91(5):454. doi: 10.1136/jnnp-2019-322519
21. Hardy D, Chitnis T, Waubant E, Banwell B. Preventing Multiple Sclerosis: The Pediatric Perspective. *Front Neurol*. 2022 Feb 25;13:802380. doi: 10.3389/fneur.2022.802380
22. Filippi M, Preziosa P, Barkhof F, Ciccarelli O, Cossarizza A, De Stefano N at al. The ageing central nervous system in multiple sclerosis: the imaging perspective. *Brain*. 2024 Nov 4;147(11):3665-3680. doi: 10.1093/brain/awae251.
23. Morel B, Piredda GF, Cottier JP, Tauber C, Destrieux C, Hilbert T at al. Normal volumetric and T1 relaxation time values at 1.5 T in segmented pediatric brain MRI using a MP2RAGE acquisition. *Eur Radiol*. 2021 Mar;31(3):1505-1516. doi: 10.1007/s00330-020-07194-w
24. Fabri TL, Datta R, O'Mahony J, Barlow-Krelina E, De Somma E, Longoni G at al. Memory, processing of emotional stimuli, and volume of limbic structures in pediatric-onset multiple sclerosis. *Neuroimage Clin*. 2021;31:102753. doi: 10.1016/j.nicl.2021.102753.
25. Maryenko L, Litovchenko T, Nehrych T, Florikyan V. Comorbidity of multiple sclerosis and epilepsy: more questions or answers?. *Proc Shevchenko Sci Soc Med Sci*. 2023 Jun;30;71(1). <https://doi.org/10.25040/ntsh2023.01.05>

12. Hacohen Y, Eshaghi A. Multiple Sclerosis in Children and Adults: Does Age Mat-ter? *Neurology*. 2021 Nov 16;97(20):929-930. doi: 10.1212/WNL.00000000000012866
13. Thompson AJ, Banwell BL, Barkhof F, Carrol WM, Coetzee T, Comi G at al. Di-agnosis of multiple sclerosis: 2017 revisions of the McDonald criteria. *Lancet Neurol*. 2018 Feb;17(2):162-173. doi: 10.1016/S1474-4422(17)30470-2
14. Kenyon KH, Strik M, Noffs G, Morgan A, Kolbe S, Harding IH at al. Volumetric and diffusion MRI abnormalities associated with dysarthria in multiple sclerosis. *Brain Commun*. 2024 May 21;6(3):fcae177. doi: 10.1093/braincomms/fcae177
15. Anna Jankowka, Kamil Chwojncki, Edyta Szurawska. The diagnosis of multiple sclerosis: what has changed in diagnostic criteria? *Pol J Radiol*, 2023 Dec 12;88:e574-e581. doi: 10.5114/pjr.2023.133677
16. Bozhenko M, Bozhenko N, Nehrych T. Thalamus volume as a convenient marker of degenerative-atrophic changes in the brain of multiple sclerosis patients, *European Journal of Neurology*. 2023;30 (420-420). <https://publons.com/wos-op/publon/64467252/>
17. de Mol CL, Lamballais S, Muetzel R, Duijts L, Smolders J, White T at al. Envi-ronmental multiple sclerosis (MS) risk factors, genetic MS risk, and brain development in a gen-eral paediatric population. *J Neurol Neurosurg Psychiatry*. 2024 Dec;10: jnnp-2024-335053. doi: 10.1136/jnnp-2024-335053
18. Jones NF, Ikuta T. Sleep duration is associated with Caudate volume and execu-tive function. *Brain Imaging Behav*. 2022 Dec;16(6):2601-2607. doi: 10.1007/s11682-022-00715-9
19. Stulik J, Kerkovsky M, Kuhn M, Svobodová M, Benešová Y, Bednařík J at al. Evaluating Magnetic Resonance Diffusion Properties Together with Brain Volumetry May Pre-dict Progression to Multiple Sclerosis. *Acad Radiol*. 2022 Oct;29(10):1493-1501. doi: 10.1016/j.acra.2021.12.015
20. Eshaghi A. First approved treatment in children with multiple sclerosis slows brain atrophy. *J Neurol Neurosurg Psychiatry*. 2020 May;91(5):454. doi: 10.1136/jnnp-2019-322519
21. Hardy D, Chitnis T, Waubant E, Banwell B. Preventing Multiple Sclerosis: The Pediatric Perspective. *Front Neurol*. 2022 Feb 25;13:802380. doi: 10.3389/fneur.2022.802380
22. Filippi M, Preziosa P, Barkhof F, Ciccarelli O, Cossarizza A, De Stefano N at al. The ageing central nervous system in multiple sclerosis: the imaging perspective. *Brain*. 2024 Nov 4;147(11):3665-3680. doi: 10.1093/brain/awae251
23. Morel B, Piredda GF, Cottier JP, Tauber C, Destrieux C, Hilbert T at al. Normal volumetric and T1 relaxation time values at 1.5 T in segmented pediatric brain MRI using a MP2RAGE acquisition. *Eur Radiol*. 2021 Mar;31(3):1505-1516. doi: 10.1007/s00330-020-07194-w
24. Fabri TL, Datta R, O'Mahony J, Barlow-Krelina E, De Somma E, Longoni G at al. Memory, processing of emotional stimuli, and volume of limbic structures in pediatric-onset mul-tiple sclerosis. *Neuroimage Clin*. 2021;31:102753. doi: 10.1016/j.nicl.2021.102753
25. Maryenko L, Litovchenko T, Nehrych T, Florikyan V. Comorbidity of multiple sclerosis and epilepsy: more questions or answers?. *Proc Shevchenko Sci Soc Med Sci*. 2023Jun.30;71(1). <https://doi.org/10.25040/ntsh2023.01.05>