

УДК [591.3:591.486.1]:597.851

МОРФОГЕНЕЗ ПЕРИФЕРИЧНОГО ВІДДІЛУ НЮХОВОГО АНАЛІЗАТОРА ЖАБИ ОЗЕРНОЇ, *PELOPHYLAX RIDIBUNDUS* (AMPHIBIA, ANURA)

М. Ф. Ковтун¹, Я. В. Степанюк²

¹ Інститут зоології ім. І. І. Шмальгаузена НАН України,
вул. Б. Хмельницького, 15, Київ, 01601 Україна

² Волинський національний університет ім. Л. Українки,
просп. Волі, 13, Луцьк, 43025 Україна
E-mail: stepanyuk@univer.lutsk.ua

Получено 26 декабря 2011

Принято 28 мая 2012

Морфогенез периферического отдела обонятельного анализатора лягушки озерной, *Pelophylax ridibundus* (Amphibia, Anura). Ковтун М. Ф., Степанюк Я. В. — Исследованы особенности морфогенеза основного обонятельного эпителия лягушки озерной, *Pelophylax ridibundus* (Pallas, 1771), начиная с эмбрионального периода до полного окончания метаморфоза и выхода на сушу. Установлено, что в онтогенезе носовые мешки лягушки озерной дифференцируют на три части. Кроме основной носовой полости, которая выстлана основным обонятельным эпителием, в период метаморфоза образуются дополнительные полости — средняя и нижняя. Вомероназальный орган у лягушки озерной размещен в медиальном углу нижней носовой полости.

Ключевые слова: земноводные, обонятельная система, обонятельный эпителий, вомероназальный орган.

Lake Frog, *Pelophylax ridibundus* (Amphibia, Anura), Olfactory Analyzer Peripheral Part Morphogenesis. Kовtun M. F., Stepanyuk Ya. V. — By means of light microscopy method the features of lake frog, *Pelophylax ridibundus* (Pallas, 1771), basic olfactory epithelium were studied starting from the embryonal period till complete finishing of morphogenesis and transition to the land life. It is found, that during ontogeny frog nasal bags are differentiated into three parts. Besides the basic nasal cavity, which is covered by basic olfactory epithelium, during the period of metamorphosis additional cavities are created, namely medium and lower. Lake frog vomeronasal organ is located in the medial corner of the lower nasal cavity.

Key words: Amphibia, olfactory system, olfactory epithelium, vomeronasal organ.

Вступ

До периферичного відділу нюхового аналізатора належать нюховий епітелій носової порожнини та вомероназального органа. Відомо, що носова порожнина (НП) сучасних земноводних сполучається із зовнішнім середовищем через зовнішні ніздрі, а з ротовою порожниною через внутрішні ніздрі, або хоани. НП дорослих безхвостих земноводних має значно складнішу будову, ніж у представників хвостатих та безногих (Медведева, 1975). Вона крім нюхової виконує дихальну функцію і диференційована на три відділи: основну НП, частина якої вистелена сенсорним нюховим епітелієм (НЕ) або основним НЕ; середню та нижню носові порожнини, стінки середньої вкриті несенсорним епітелієм (індіферентним). Нижня носова порожнина має медіальний закуток і являє собою вомероназальний орган (орган Якобсона), що вистелений особливим сенсорним НЕ (вомероназальний епітелій).

Вважається, що значна трансформація структур нюхового аналізатора, особливо, його периферичного відділу, у хребетних пов'язана з виходом їх на суходіл. Одним з аргументів на користь цієї думки є суттєві відмінності в його організації у риб і наземних хребетних, зокрема, амфібій (Медведева, 1975). Перш за все це проявляється в наявності у амфібій нової структури носової порожнини — вомероназального органа. У більшості земноводних вомероназальний орган віддає окремий нерв до додаткової нюхової цибулини. Виходячи з цього, у земноводних, вперше серед хребетних, розрізняють основну

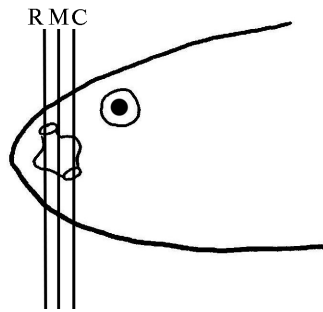


Рис. 1. Схема структур носової порожнини личинок *P. ridibundus*: R — ростральна частина; M — медіальна частина; C — каудальна частина.

Fig. 1. Analysis scheme of *P. ridibundus* larva nasal cavity of: R — rostral part; M — medial part; C — caudal part.

та додаткову частину периферичного відділу нюхового аналізатора (Reiss, Eisthen, 2007). Основна частина представлена основним НЕ, додаткова — вомероназальним епітелієм.

Дані щодо розвитку та морфології основного НЕ земноводних малочисельні. Ці структури були частково описані у червуг (Schmidt, Wake, 1990), хвостатих (Dawley, Crowder, 1995) та безхвостих земноводних (Jermakowicz et al., 2004; Wang et al., 2008). У цитованих роботах описано здебільшого загальну морфологію НП без кількісного та якісного її аналізу. Крім того, більшість морфологів використовували лише окремі періоди онтогенезу, що, безумовно, не відображає повністю процес розвитку досліджуваних структур. Дані щодо повного морфогенезу цих структур у жаби озерної відсутні. Щоб внести ясність у цей процес нами було поставлено за мету дослідити розвиток периферичного відділу нюхового аналізатора від закладки нюхових плакод до повного диференціювання носової порожнини. Морфогенез вомероназального органа буде розглянуто окремо.

Матеріал і методи

Структури периферичного відділу нюхового аналізатора жаби озерної — *Pelophylax ridibundus* (Pallas, 1771) — дослідили в різні періоди онтогенезу. Зокрема, на 18–20-й стадіях ембріонального розвитку, 21–41-й стадіях личинкового та в період метаморфозу (42–46-й стадії). Досліджували також особин 14-добового віку, тобто після закінчення метаморфозу. Усього було досліджено 49 екз. різних періодів розвитку. Стадії онтогенезу визначали за таблицями нормального розвитку безхвостих земноводних (Gosner, 1960). Матеріал фіксували в 5 %-вому розчині нейтрального формаліну протягом 14 діб або 2 %-вому розчині глютарового альдегіду на 0,1 М кокодилатному буфері. Після ретельної промивки матеріал заключали в гомогенізовану парафінову суміш (Histomix®). Різку матеріалу проводили серійно у фронтальній та сагітальній площині, товщина зрізів 10–15 мкм; зрізи фарбували креозил-віолетом за Ніслем та гематоксилін-єозином за Бемером. Фотографування гістологічних препаратів здійснювали з мікроскопа Zeiss Axio Imager M1 за допомогою програмного забезпечення Zeiss Axio Vision v. 4.63 у центрі колективного користування унікальним обладнанням при Інституті зоології ім. І. І. Шмальгаузена НАН України. З 26-ї стадії розвитку описували та вимірювали нюхові структури у ростральній, медіальній та каудальній частині НП (рис. 1) за допомогою програми «Морфологія 5.0». Порівняльний аналіз здійснювали за такими параметрами: товщина і об'єм шарів основного НЕ, ступінь їх диференціації. При описі та ідентифікації нюхових структур за основу взято термінологію В. Єрмаковича зі співавторами (Jermakowicz et al., 2004).

Результати

Першими із структур периферичного відділу нюхового аналізатора в ембріогенезі жаби озерної з'являються парні нюхові плакоди (18-я стадія ембріонального розвитку). Нюхові плакоди розміщуються білатерально у ростральній частині голови ембріона. Нюхова плакода на поперечних зрізах являє собою невелике потовщення недиференційованого ектодермального епітелію у вигляді майже вертикальної пластинки завтовшки $49,03 \pm 3,92$ мкм.

На наступній 19-й стадії розвитку нюхові плакоди, зберігаючи свою топографію, збільшуються у розмірах. Зокрема, помітно зростає їхня товщина ($85,31 \pm 4,71$ мкм), а об'єм становить $0,0020$ мм³. З якісних змін відзначено початок процесу інвагінації центральних частин плакод у бік головної мезенхіми, внаслідок чого на поверхні голови утворюються зачаткові нюхові ямки (рис. 2, а).

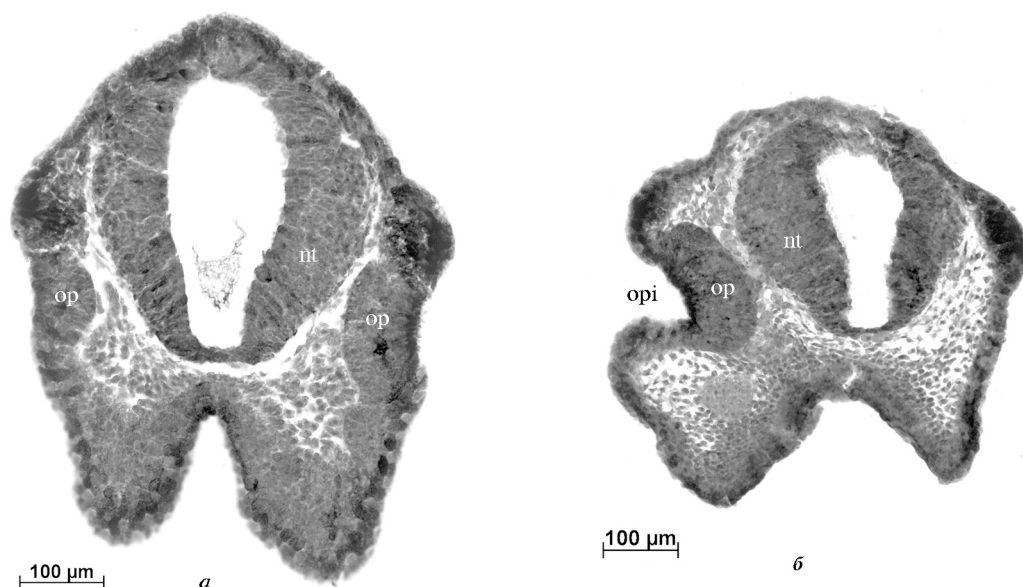


Рис. 2. Поперечний зріз через нюхові плакоди ембріонів *P. Ridibundus*: *a* — 19-та та стадія розвитку; *б* — 20-та стадія розвитку.

Умовні позначення: *op* — нюхова плакода; *nt* — нервова трубка; *opi* — нюхова ямка.

Fig. 2. Transverse section of *P. ridibundus* embryo olfactory placode during the 19th (a) and 20th (b) developmental stages: *op* — olfactory placode; *nt* — nerve tube; *opi* — olfactory pit.

На 20-й стадії розвитку процес інвагінації плакод посилюється, внаслідок чого утворюються первинні (зовнішні) ніздрі відкриті до зовнішнього середовища латерально (рис. 3, *a*). Паралельно нюхові плакоди розростаються медіокаудально до дорсальної стінки зачатка ротової порожнини. Зважаючи на відзначені якісні зміни, товщина та об'єм нюхових плакод у порівнянні з 19-ю стадією збільшуються несуттєво. Дорсокаудально від нюхових ямок розміщуються закладки органів зору, які на 22-й стадії ембріогенезу вже мають товстий шар сітківки, кристалик та сформований зоровий нерв.

На наступних стадіях розвитку (23–25-й) спостерігається розростання та подальша інвагінація центральної частини НЕ медіокаудально, внаслідок чого формуються нюхові мішки (НМ) (рис. 3, *a, b*). Вони на 23-й стадії мають невелику порожнину (рис. 3, *a*), яка вже на наступній стадії розвитку дещо збільшується в об'ємі. Сформовані зовнішні ніздрі зміщуються дорсолатерально (рис. 3, *b*). Латеральна стінка НМ складається з тонкого шару індиферентного епітелію, а медіальна — значно товстішого шару НЕ (рис. 3, *a, b*). Товщина останнього, у порівнянні з попереднім періодом розвитку, зменшується і коливається від $72,74 \pm 5,20$ мкм до $75,87 \pm 5,0$ мкм. Проте його об'єм збільшується і на 25-й стадії становить $0,003$ мм³. На 24-й стадії онтогенезу між НЕ та трабекулярною пластинкою формуються закладки вомероназального органа. Після утворення хоан (24–25-та стадія) НМ трансформуються в первинну НП, яка окрім нюхової виконує і респіраторну функцію. У цей період відбувається закладка нової структури, що отримала назву «латеральне випинання» або «латеральний апендикс» (рис. 3, *b*). Вона складається з НЕ і на 25-й стадії розвитку, внаслідок інвагінації, утворює власну порожнину (рис. 3, *b*). На 25-й стадії розвитку з'являються недиференційовані на шари нюхові цибулини із власними порожнинами (шлуночками). Цибулини знаходяться медіодорсально від НМ і лежать зверху на трабекулярній пластинці.

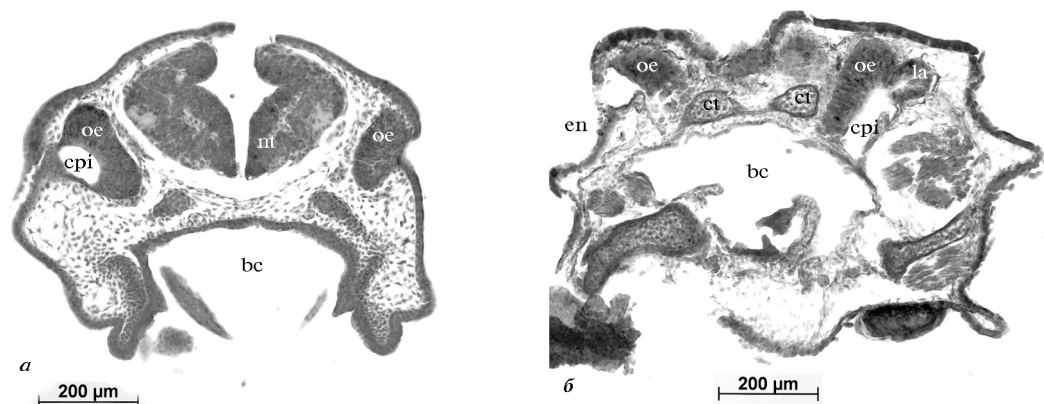


Рис. 3. Поперечний зріз через нюхові мішки ембріонів *P. ridibundus*: а — 23-тя стадія розвитку; б — 25-та стадія розвитку.

Умовні позначення: en — зовнішні ніздрі; oe — основний нюховий епітелій; cpi — нюхові мішки; bc — ротова порожнина; ct — роги трабекули; nt — нервова трубка; la — латеральний апендикс.

Fig. 3. Transverse section of *P. ridibundus* embryo olfactory sac during 23 (a) and 25 (b) developmental stages: en — external nares; oe — main olfactory epithelium; cpi — olfactory sac; bc — buccal cavity; ct — cornua trabeculae; nt — nerve tube; la — lateral appendix.

Починаючи з 26–27-й стадії личинкового періоду онтогенезу процеси морфогенезу структур периферичного відділу нюхового аналізатора помітно інтенсифікуються і стають масштабнішими. Оскільки основний НЕ в різних ділянках НП має відмінну товщину, то вважаємо, що доцільніше її описувати окремо у ростральній, медіальній та каудальній частині (рис. 1). Звертаємо увагу на те, що у личинок (починаючи з 26-ї по 29-ту стадії онтогенезу) товщина шару основного НЕ в різних відділах основної НП відмінна: у ростральній частині вона коливається від $55,80 \pm 2,9$ мкм до $74,90 \pm 4,91$ мкм; у медіальній від $81,97 \pm 4,32$ мкм до $99,76 \pm 9,16$ мкм; у каудальній — від $50,01 \pm 1,45$ мкм до $86,70 \pm 5,49$ мкм. Спостерігається також деяке перегрупування основного НЕ, що, очевидно, пов'язано із зростанням розмірів НП. На 27-й стадії дорсомедіально від вомероназального органа закладається вомероназальна залоза. Латеральний апендикс свою топографію не змінює і збільшується у розмірах. З 26-ї по 29-ту стадію розвитку суттєво зростає об'єм основного НЕ (від $0,0043$ мм³ до $0,0071$ мм³). Несенсорний епітелій на всіх личинкових стадіях розвитку вистилає НП вентролатерально і посередині латеральної поверхні утворює складку.

З 30-ї по 36-ту стадії личинкового розвитку топографія основного НЕ не змінюється (рис. 4, а), але товщина його шару зростає: у ростральній частині до $163,1 \pm 14,02$ мкм; у медіальній до $112 \pm 4,62$ мкм; у каудальній частині протягом цього періоду вона змінюється хвилеподібно і на 36-й стадії становить $80,9 \pm 2,12$ мкм. Об'єм основного НЕ у порівнянні з попередніми стадіями розвитку збільшується з $0,024$ мм³ (30-та стадія) до $0,028$ мм³ (36-а стадія). Латеральний апендикс не змінює топографії, проте зменшується в розмірах. Хоани навпаки значно збільшуються у розмірах та мають добре розвинуті хоанальні клапани. Вомероназальний орган теж значно збільшується у розмірах та формує власну (вомероназальну) залозу (рис. 4, а). Шари нюхових цибулин стають товстішими та більш диференційованими.

На 37–38-й стадіях розвитку основна НП суттєво збільшується в розмірах за рахунок випинання дорсомедіального кута основного НЕ. Сенсорний епітелій вистилає всю дорсомедіальну поверхню основної НП (рис. 4, б); в її каудальній частині він тоншає і частково переходить на дорсальну стінку ротової порожнини. Отже, товщина основного НЕ в різних частинах НП не рівномірна, але про-

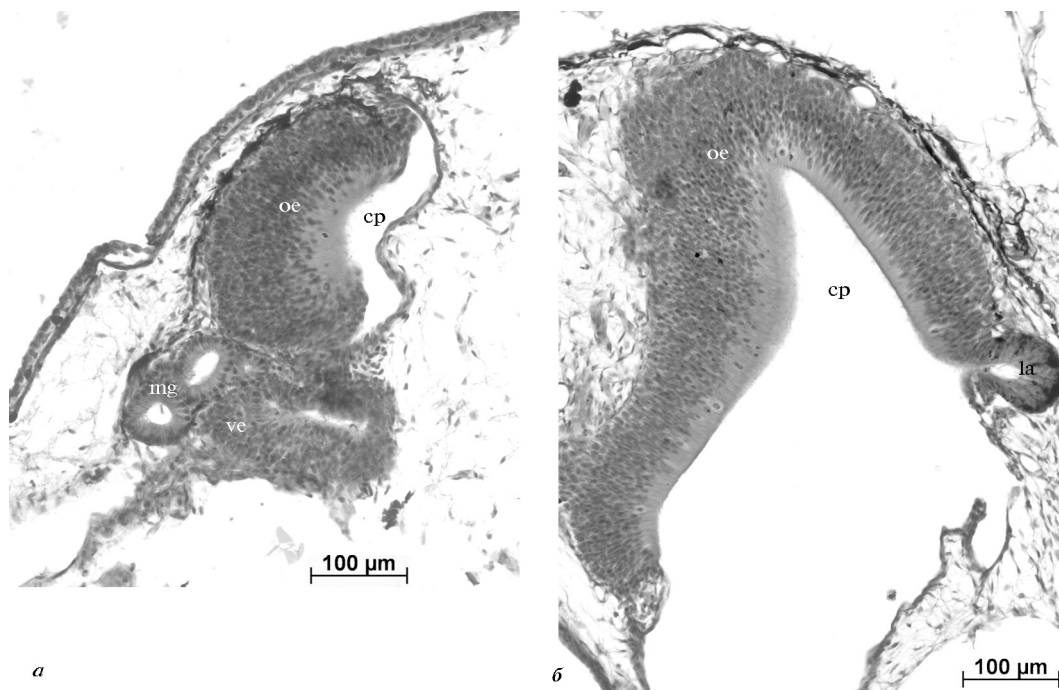


Рис. 4. Поперечний зріз через основну носову порожнину *P. ridibundus*: а — 30-та стадія розвитку; б — 38-ма стадія розвитку.

Умовні позначення: cp — основна носова порожнина; oe — основний нюховий епітелій; la — латеральний апендикс; ve — вомероназальний епітелій; mg — вомероназальна залоза.

Fig. 4. Transverse section of *P. ridibundus* embryo principal nasal cavity during 30 (a) and 38 (b) developmental stages: cp — principal nasal cavity; oe — main olfactory epithelium; la — lateral appendix; ve — vomeronasal epithelium; mg — vomeronasal gland.

довжує у цілому зростати: 37-ма стадія — від $95,81 \pm 12,91$ мкм до $193,06 \pm 35,51$ мкм; 38-ма стадія — від $100,16 \pm 7,19$ мкм до $313,84 \pm 51,69$ мкм. Об'єм основного НЕ зростає майже удвічі і становить відповідно $0,0425$ мм³ і $0,0432$ мм³. Латеральний апендикс, як і на попередніх стадіях, має свою порожнину, проте зберігає тенденцію до зменшення розмірів (рис. 4, б).

39–42-а стадії. Під тиском вомероназального органа, який активно розвивається, основний НЕ у ростральній частині НП дещо змінює свою форму. Його товщина на цій ділянці коливається від $253,9 \pm 3,21$ мкм до $301,8 \pm 5,12$ мкм. Основний НЕ стає більш диференційованим, у ньому можна виділити окремі цитоархітектонічні шари клітин та добре помітну базальну мембрану. У товщі НЕ, особливо в його каудальній частині, з'являються залози Боумена (41–42-й стадії), які за своїм типом належать до простих трубчасто-альвеолярних залоз (рис. 5). Секреторні одиниці цих залоз мають мішкоподібну форму та знаходяться на базальній мембрані НЕ. Коротка протока залоз Боумена пронизує товщу НЕ і відкривається на його поверхні. Товщина НЕ у медіальній частині основної НП коливається від $107,36 \pm 4,60$ мкм до $157,83 \pm 9,98$ мкм. У каудальній частині основний НЕ вистилає дорсальну частину основної НП та частково переходить на дорсальну поверхню ротової порожнини. У цій частині його товщина дещо менша ($95,81 \pm 3,12$ мкм — $115,11 \pm 5,99$ мкм). Загальний об'єм основного НЕ до $0,059$ мм³. Від нюхових цибулин підходить нюховий нерв, який біля дорсомедіальної частини основного НЕ розділяється на кілька окремих волокон. На сагітальних зрізах рострально від основної НП вище вомероназального органа помітно формування середньої НП, яка має форму невеликого каналу. Її стінки складаються з індіферентного епітелію, а порожнина сполучається з основною НП (рис. 5).

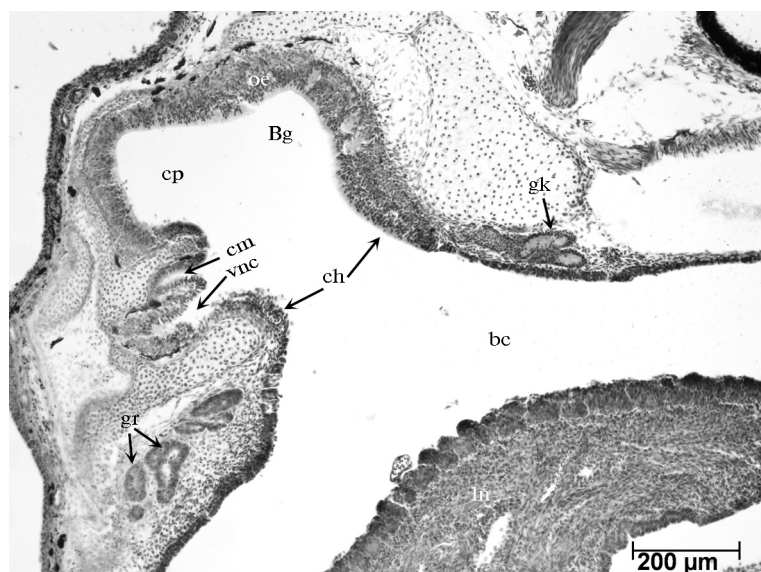


Рис. 5. Сагітальний зріз голови *P. ridibundus* 42-ї стадії розвитку в латеральній ділянці основної носової порожнини.

Умовні позначення: cp — основна носова порожнина; cm — медіальна носова порожнина; bc — ротова порожнина; oe — основний нюховий епітелій; Bg — залози Боумена; vnc — порожнина вомероназального органа; ch — внутрішні ніздрі; gr — ростральна залоза; gk — каудальна залоза; ln — язик.

Fig. 5. Sagittal section of *P. ridibundus* head during 42 developmental stage in lateral parts: cp — principal nasal cavity; cm — medial olfactory cavity; bc — buccal cavity; oe — main olfactory epithelium; Bg — Bowman's gland; vnc — vomeronasal cavity; ch — internal nares; gr — rostral gland; gk — caudal gland; ln — lingua.

Каудально, рострально та латерально від хоан розташовані три великі залози (ймовірно слинні), протоки яких відкриваються у ротову порожнину (рис. 5).

У період метаморфозу (43–46-та стадії) відбувається подальша диференціація НП. Зокрема, утворюється бічний закуток нижньої НП, яка вистелена несенсорним епітелієм; майже повністю сформовані носові капсули і носова перетинка; внутрішні ніздрі набувають дефінітивного стану (рис. 6, *a*); сформований носослизний канал; у шарі основного НЕ розміщені чисельні залози Боумена; латеральний апендикс зникає. Звертає на себе увагу те, що у кінці метаморфозу товщина основного НЕ стає рівномірнішою і помітно зменшується у порівнянні з попереднім етапом розвитку. Проте його об'єм продовжує суттєво зростати і на 46-й стадії становить 2,499 мм³.

На 14-ту добу після завершення метаморфозу структури периферичного відділу нюхового аналізатора набувають дефінітивного стану: диференціація НП на відділи стає більш чіткою, товщина основного НЕ у всіх ділянках основної НП зменшується, залози Боумена та слинні залози збільшуються в розмірах. Секреторні частини залоз Боумена знаходяться на базальній мембрані основного НЕ (рис. 6, *b*). На 46-й стадії у ростральній частині основної НП товщина основного НЕ становить $174,61 \pm 2,56$ мкм, а після метаморфозу — $153,35 \pm 12,51$ мкм. У медіальній частині НП товщина основного НЕ є значно меншою ніж на попередніх стадіях розвитку: якщо на 46-й стадії вона становила $80,33 \pm 3,05$ мкм, то після завершення метаморфозу — $62,07 \pm 5,02$ мкм; у каудальній частині після завершення метаморфозу товщина основного НЕ зменшується більш ніж у 2 рази і становить $43,12 \pm 2,81$ мкм. Зважаючи на те, що товщина основного НЕ зменшується, його загальний об'єм після метаморфозу збільшується майже у 4 рази і становить 3,155 мм³. Дорсально від носослизного каналу у ростральній частині основної НП розміщується велика альвеолярна залоза, протока якої відкривається на латеральній стінці основної НП. Слинні верхньощелепні залози значно збільшуються в розмірах.

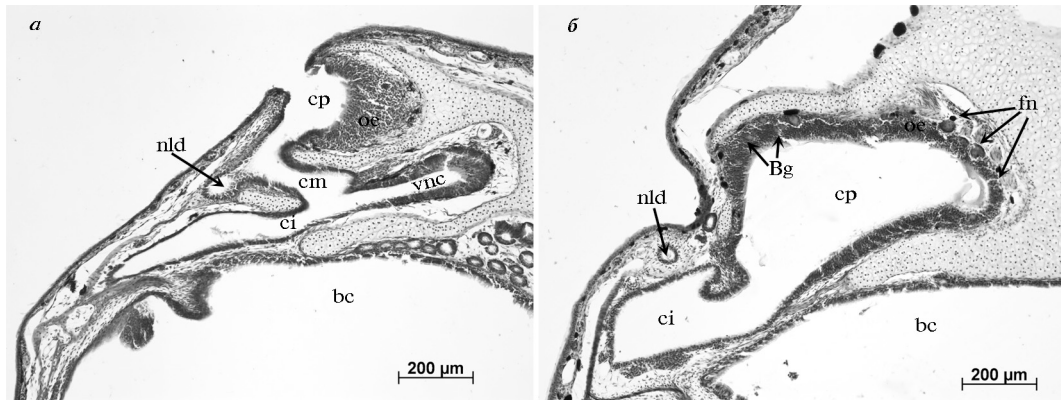


Рис. 6. Поперечний зріз через основну носову порожнину *P. ridibundus*: а — 46-та стадія розвитку в ростральній частині; б — та 14 днів після завершення метаморфозу у каудальній частині.

Умовні позначення: cp — основна носова порожнина; cm — медіальна носова порожнина; ci — нижня носова порожнина; bc — ротова порожнина; oe — основний нюховий епітелій; ve — вомероназальний епітелій; Bg — залози Боумена; vnc — порожнина вомероназального органа; nld — носослізна протока; fn — волокна нюхового нерва.

Fig. 6. Transverse section of *P. ridibundus* nasal cavity during 46 developmental stage in rostral (a) and after 14 days of metamorphosis finish at caudal parts (b): cp— principal nasal cavity; cm — medial nasal cavity; ci — inferior nasal cavity; bc — buccal cavity; oe — main olfactory epithelium; ve — vomeronasal epithelium; Bg — Bowman's gland; vnc — vomeronasal cavity; nld — nasolacrimal duct; fn — lae of the olfactory nerve.

Обговорення

Закладка нюхових плакод у безхвостих амфібій відбувається однаково (Медведева, 1975). Певні відмінності виявляються після прориву НМ (утворення хоан) і формування основної НП. Зокрема, за даними В. Єрмаковича і співавт. (Jermakowicz et al., 2004), на початку личинкового періоду розвитку у пуголовків ропухи американської основний НЕ розмежований респіраторним епітелієм на дорсальну і вентральну частини, причому вентральний епітелій відкривається у ротову порожнину.

Привертає увагу структура, яка отримала назву «латеральний апендикс», у жаби озерної вона з'являється на 23-й стадії розвитку і має власну порожнину, яку Чи-Лан Цуй називає дорсальною (Tsui, 1946). Ця структура описана і в інших представників безхвостих амфібій, разом з тим її не виявлено у ропухи американської та звичайного кокі, який не має личинкової стадії розвитку (Jermakowicz et al., 2004). Не описано її і в далекосхідної жаби (Wang et al., 2008), проте на мікрофотографіях, наданих у статті цитованих авторів, ми ідентифікували цю структуру на личинковій стадії розвитку. На нашу думку, латеральний апендикс є структурою з певною провізорною функцією, оскільки зникає до початку періоду метаморфозу на 41–42-й стадіях розвитку. Зауважимо, що його функціональне значення донині не встановлено.

Певні відмінності на початку метаморфозу мають місце в організації та диференціації основної НП та основного НЕ у жаби озерної, які спостерігаються на початку метаморфозу. Внаслідок випинання вентральної стінки основної НП, на 42-й стадії утворюється медіальна НП, це дещо пізніше, ніж у далекосхідної жаби (40–41-ша стадія) (Wang et al., 2000) та ропухи піщаної (41-ша стадія) (Jermakowicz et al., 2004). Вона у названих видів не містить НЕ і виконує, на нашу думку, функцію сполучення вомероназального органа з основною НП та носослізним каналом. Разом з тим у шпорцевої жаби з аналогічною диференціацією носової порожнини, НЕ у середній НП непогано розвинутий (Reiss, Eisthen, 2007). У свій час Х. Альтнер (Altner, 1962) висловив думку, що основна та середня НП сприймають подразнення з повітряного середовища («повітряний ніс»), а вомероназальний орган — з водного («водяний ніс»). Це твердження викликає сумніви, оскільки у

більшості безхвостих амфібій середня НП не має НЕ. У хвостатих амфібій НП має значно простішу будову і залишається не диференційованою на частини. Їхній основний НЕ вистилає всю поверхню НП смугами, постійно чергуючись з війчастим епітелієм (Stepanyuk, Motuzyuk, 2010), що наближає таку організацію до риб.

Наявність численних залоз Боумена в основному НЕ є пристосуванням нюхового аналізатора до функціонування в наземному середовищі. Цікаво, що залози Боумена відсутні у риб і є типовими мукозними залозами НЕ наземних хребетних. За формою секреторного відділу вони відрізняються від ідентичних залоз хвостатих земноводних (Stepanyuk, Motuzyuk, 2010). У жаби озерної залози Боумена закладаються на 41–42-й стадії, у ропухи піщаної — на 41–43-й стадії (Jungblut et al., 2011), у жаби далекосхідної — на 43-й стадії (Wang et al., 2000), а у ропухи американської в кінці метаморфозу (46-та стадія) (Jermakowicz et al., 2004). Оскільки залози Боумена з'являються в НЕ лише на стадії метаморфозу то вони, очевидно, мають значення при наземній ольфактації. Існує думка, що вони необхідні для захисту НЕ від висихання та виділення одорант-зв'язуючих білків (Jungblut et al., 2011). Цікаво, що закладка вомероназальної залози у жаби озерної відбувається значно раніше (27-ма стадія) ніж залоз Боумена, що підтверджує наявну в літературі думку (Eisthen, 2000) про те, що вомероназальний орган виник у водних тетрапод, а не як адаптація до наземного способу існування.

Під час морфогенезу основного НЕ його товщина постійно зростає (з деякими коливаннями) до початку періоду метаморфозу. З 43-ї стадії розвитку його товщина знижується, а об'єм стрімко зростає, що можна пояснити диференціацією та перегрупуванням його шарів, а також спеціалізацією клітин НЕ.

Для глибокого порівняльного аналізу закономірностей морфогенезу та функцій структур периферичного відділу нюхового аналізатора у різних представників амфібій не вистачає даних. Тому потрібні подальші гістологічні та фізіологічні дослідження.

- Медведева И. М.* Орган обоняния амфибий и его филогенетическое значение. — Л. : Наука, 1975. — 174 с.
- Altner H.* Untersuchungen über Leistungen und Bau der Nase des südafrikanischen Krallenfrosches *Xenopus laevis* (Daudin, 1803) // *Z. Vgl. Physiol.* — 1962. — **45**. — P. 272–306.
- Dawley E. M., Crowder J.* Sexual and seasonal differences in the vomeronasal epithelium of the red-backed salamander (*Plethodon cinereus*) // *J. Comp. Neurol.* — 1995. — **359**. — P. 382–390.
- Eisthen H. L.* Presence of the vomeronasal system in aquatic salamanders // *Philos. Trans. R. Soc. Lond. B. Biol. Sci.* — 2000. — **355**. — P. 1209–1213.
- Gosner K. L.* A simplified table for staging anuran embryos and larvae with notes on identification // *Herpetologica.* — 1960. — **16**, N 3. — P. 183–190.
- Jermakowicz W. J. 3rd, Dorsey D. A., Brown A. L. et al.* Development of the nasal chemosensory organs in two terrestrial anurans: the directly developing frog, *Eleutherodactylus coqui* (Anura: Leptodactylidae), and the metamorphosing toad, *Bufo americanus* (Anura: Bufonidae) // *J. Morphol.* — 2004. — **261**. — P. 225–248.
- Jungblut L. D., Pozzi A. G., Paz D. A.* Larval development and metamorphosis of the olfactory and vomeronasal organs in the toad *Rhinella* (*Bufo*) *arenarum* (Hensel, 1867) // *Acta Zool.* — 2011. — **92**, N 4. — P. 305–315.
- Reiss J. O., Eisthen H. L.* Chemical senses: Comparative anatomy and physiology in amphibians // *Sensory Evolution on the Threshold: Adaptations in Secondarily Aquatic Vertebrates* / J. G. M. Thewissen, S. Nummela. — Berkeley CA : Univ California Press, 2007. — P. 43–63.
- Schmidt A., Wake M. H.* Olfactory and vomeronasal systems of caecilians (Amphibia: Gymnophiona) // *J. Morphol.* — 1990. — **205**. — P. 255–268.
- Stepanyuk Ya. V., Motuzyuk A. P.* Olfactory epithelium structure of newt *cristate laurenti*, 1768 (Amphibian: caudata) // *Вісник морфології.* — 2010. — N 2. — С. 379–381.
- Tsui C-L.* Morphological observations on the fate of the Lateral Appendix in the embryonic Olfactory Organ of *Rana nigromaculata* // *J. Cell Sci.* — 1946. — **87**. — P. 91–101.
- Wang H., Zhao H., Tai F., Zhang Y.* Postembryonic development of the olfactory and vomeronasal organs in the frog *Rana chensinensis* // *Zool. Sci. (Tokyo).* — 2008. — **25**. — P. 503–508.